ANALES DE LA SOCIEDAD OTORRINOLARINGOLÓGICA ANDALUZA

Actualizaciones en otorrinolaringología 2014

1. Cirugía endoscópica nasosinusal en régimen de cirugía mayor ambulatoria 5

2. Angiofibroma nasofaríngeo juvenil, revisión de 22 casos. Nuestra experiencia: 2004–2010 9

3. Tratamiento de la poliposis nasosinusal con microdebridador: Estudio de 321 casos 17

4. Fibromatosis laríngea: Presentación de un caso 23

5. Otitis externa maligna por estafilococo aureus y aspergillus flavus en paciente no inmunocomprometida 27

6. Coexistencia de cáncer de laringe y sarcoidosis 31

7. Proteinosis lipoide con manifestaciones faringo-laríngeas. Caso clínico 35

8. Lesión ulcero-necrótica nasal en paciente inmunocomprometido. ¿Infección fúngica o bacteriana? 39

9. Mucormicosis rinosinusal. Exposición de un caso 43

10. Fibrosis angiogénica eosinofílica de presentación nasosinusal: Reporte de un caso y revisión de la literatura 47

11. Imágenes orl: Rinolitiasis 51

ACTUALIZACIONES EN OTORRINOLARINGOLOGÍA 2014

Edita:
Sociedad Andaluza de Otorrinolaringología
y Patología Cérvico-Facial

© 2014 Sociedad Andaluza de Otorrinolaringología-PCF
1ª edición: Agosto 2014
ISBN: 978-84-15768-64-7
Editorial: Sociedad Andaluza de Otorrinolaringología-PCF

Distribuido con la colaboración de GSK. El contenido de esta monografía refleja las opiniones, criterios, conclusiones y/o hallazgos propios de los autores, los cuales pueden no coincidir necesariamente con los de GSK. GSK únicamente recomienda el uso de sus productos de acuerdo con sus respectivas fichas técnicas y en las indicaciones debidamente autorizadas.

ÍNDICE

1. CIRUGÍA ENDOSCÓPICA NASOSINUSAL EN RÉGIMEN DE CIRUGÍA MAYOR AMBULATORIA 5

2. ANGIOFIBROMA NASOFARÍNGEO JUVENIL, REVISIÓN DE 22 CASOS. NUESTRA EXPERIENCIA: 2004-2010 9

3. TRATAMIENTO DE LA POLIPOSIS NASOSINUSAL CON MICRODEBRIDADOR: ESTUDIO DE 321 CASOS 17

4. FIBROMATOSIS LARÍNGEA: PRESENTACIÓN DE UN CASO 23

5. OTITIS EXTERNA MALIGNA POR ESTAFILOCOCO AUREUS Y ASPERGILLUS FLAVUS EN PACIENTE NO INMUNOCOMPROMETIDA 27

6. COEXISTENCIA DE CÁNCER DE LARINGE Y SARCOIDOSIS 31

7. PROTEINOSIS LIPOIDE CON MANIFESTACIONES FARINGO-LARÍNGEAS. CASO CLÍNICO 35

8. LESIÓN ULCERO-NECRÓTICA NASAL EN PACIENTE INMUNOCOMPROMETIDO. ¿INFECCIÓN FÚNGICA O BACTERIANA? 39

9. MUCORMICOSIS RINOSINUSAL. EXPOSICIÓN DE UN CASO 43

10. FIBROSIS ANGIOGÉNICA EOSINOFÍLICA DE PRESENTACIÓN NASOSINUSAL: REPORTE DE UN CASO Y REVISIÓN DE LA LITERATURA 47

11. IMÁGENES ORL: RINOLITIASIS 51

1

CIRUGÍA ENDOSCÓPICA NASOSINUSAL EN RÉGIMEN DE CIRUGÍA MAYOR AMBULATORIA

F.J. Sánchez Malagón*, A. Abrante Jiménez**, I.J. Gutiérrez González*, D. Castro Gutiérrez-Agüera*, M. Maldonado Reyes*, F. Esteban Ortega*

** Hospital Universitario Virgen del Rocío*

*** Hospital Quirón Sagrado Corazón*

1.1. Introducción

La cirugía endoscópica nasosinusal (CENS) es una técnica ampliamente difundida empleada como tratamiento de un gran número de patologías nasosinusales[1]. El tratamiento quirúrgico funcional de la rinosinusitis crónica con y sin poliposis mediante CENS se basa en la hipótesis de la restauración del aclaramiento mucociliar por la recuperación de la mucosa enferma al facilitar la ventilación a través de los orificios naturales. Pero esta técnica también se emplea para el tratamiento otras patologías nasosinusales, como tumores benignos y malignos, lesiones de base de cráneo y obstrucciones de la vía lacrimonasal.

En el ámbito de la Otorrinolaringología se realizan, desde hace mucho tiempo un gran número de intervenciones en régimen de Cirugía Mayor Ambulatoria (CMA). La CMA ha demostrado su eficacia para reducir costes y mejorar la eficiencia en los sistemas sanitarios. La tendencia actual es realizar en régimen de CMA aquellos procedimientos quirúrgicos que por su corta duración, facilidad de manejo de los síntomas durante el postoperatorio y por su bajo índice de complicaciones pueden realizarse sin ingreso hospitalario del paciente.

Estudios previos han demostrado un alto índice de satisfacción en los pacientes intervenidos de cirugía nasal en régimen de CMA2. Sin embargo la CENS se sigue realizando en la mayoría de los centros con al menos un día de ingreso.

En nuestro centro se realiza cirugía endoscópica nasosinusal en régimen de cirugía mayor ambulatoria de forma rutinaria desde el año 2000, frente a la mayoría de centros que realizan esta intervención seguida de al menos un día de ingreso. Las características de los pacientes y el postoperatorio que presenta la CENS permiten realizarla como CMA sin aumentar los riegos frente a los pacientes que son ingresados tras la intervención.

Los criterios que deben cumplir los pacientes para ser intervenidos en régimen de CMA son: presencia de un apoyo social y familiar capaz de atenderlo; residencia a menos de 30 minutos del centro hospitalario y medio de trasporte eficaz para llegar al mismo; ser clasificados como ASA I, II y III estables y sin comorbilidades importantes.

La CENS puede ser realizada como cirugía ambulatoria ya que no requiere una preparación preoperatoria compleja, la pérdida de volumen anatómico o hemático es escaso (< 500 ml), los cuidados postoperatorios son sencillos y existe poco riesgo de complicaciones. El dolor postoperatorio es controlable con analgésicos orales, por lo que no se requiere tratamiento parenteral posterior.

1.2. Métodos

Se realiza un estudio descriptivo y retrospectivo en el que se han recopilado las historias de todos los pacientes (n=176) sometidos a CENS en régimen de CMA en el centro Hospital Duques del Infantado, perteneciente al Hospital Universitario Virgen del Rocío desde el 01/02/2007 al 31/05/2012. Todos los pacientes fueron evaluados preoperatoriamente por el Servicio de Anestesia verificando que cumplían criterios de CMA.

La recuperación de la documentación clínica se realizó Mediante el sistema de de gestión de historias clínicas "SIDCA" implantado en nuestro centro hospitalario. Se recuperaron los pacientes sometidos a una intervención sobre los senos paranasales, clasificados en SIDCA por el código de procedimiento "22" según la CIE-9. De los 176 se recopilaron datos acerca del sexo, fecha de ingreso, fecha de alta, presencia de complicaciones, necesidad de reingreso relacionado con la intervención, diagnóstico principal, diagnósticos secundarios, edad, tipo de ingreso, tipo de episodio clínico, fecha de la intervención, procedimiento principal y procedimientos secundarios.

Los datos se analizaron mediante el programa IBM SPSS Statistics[19].

Se analizan variables de sexo, diagnóstico, porcentaje de altas inmediatas, el índice de reingresos, el índice de sustitución (pacientes programados para ser dados de alta el mismo día de la intervención que finalmente requi-

rieron hospitalización) así como las complicaciones presentadas. En nuestro estudio se han excluido todos los pacientes intervenidos de dacriocistorrinostomía.

Todos fueron diagnosticados preoperatoriamente y la indicación quirúrgica se estableció tras la ausencia de mejoría con tratamiento médico correcto. A todos los pacientes se les realizó estudio de imagen mediante TAC, así como un estudio preoperatorio reglado por parte del Servicio de Anestesia.

Todos los pacientes fueron intervenidos por el mismo equipo de cirujanos. La técnica quirúrgica empleada en todos los pacientes se basó en criterios de cirugía endoscópica nasosinusal funcional. Por sistema se realizó taponamiento con Rapidrhino® de 8 cm en cada fosa. Tras la intervención los pacientes permanecieron ingresados entre 2 y 6 horas hasta comprobar la estabilidad hemodinámica, la ausencia de náuseas, capacidad de deambulación, control del dolor, ausencia de complicaciones y tensión arterial y frecuencia respiratoria normales.

Al alta se realizó un protocolo de tratamiento basado en una cefalosporina de 3º generación y tratamiento analgésico mediante AINEs y Paracetamol. Todos los pacientes son citados a las 48 horas de la intervención para retirada del taponamiento nasal.

1.3. Resultados

Los pacientes tenían entre 13 y 76 años, con una edad media de 45,94 años. Por sexos encontramos un 62,5% de hombres y 37,5% de mujeres. Los diagnósticos postoperatorios fueron: poliposis nasosinusal (71,6%); sinusopatía crónica sin poliposis (22,7%); pólipo antrocoanal (4%); papiloma Schneideriano (1,1%); hemangioma capilar (0,6%) (Tabla 1).

De los 176 pacientes, el 97,1% (n=171) ingresaron, fueron intervenidos y dados de alta el mismo día. Sólo el 2,9% (n=5) no cumplieron criterios para ser dados de alta el mismo día de la intervención, de ellos 4 pacientes permanecieron ingresados al haberse producido durante la cirugía una lesión a nivel de la lámina papirácea y sólo 1 paciente (0,56% del total) presentó una complicación grave (hematoma subdural) (Tabla 2). De los 4 pacientes con lesión en la lámina papirácea, 2 presentaron edema y hematoma periorbitario y en otros 2 casos no se observó ningún signo secundario a dicha lesión.

Tabla 1

DIAGNÓSTICO	FRECUENCIA	PORCENTAJE
Poliposis nasosinusal	126	71,6
Sinusitis sin poliposis	40	22,7
Pólipo antrocoanal	7	4,0
Papiloma Schneideriano	2	1,1
Hemangioma capilar	1	0,6
Total	**176**	**100**

Tabla 2

COMPLICACIONES	FRECUENCIA	PORCENTAJE
Sin complicación	169	96,02
Epistaxis	2	1,14
Hematoma subdural	1	0,56
Lesión papirácea sin edema	2	1,14
Lesión papirácea con edema/Hematoma	2	1,14
Total	**176**	**100**

Tabla 3

MOTIVO DE INGRESO	HOMBRE	MUJER	DIAGNÓSTICO
Hematoma subdural	1	0	Poliposis nasosinusal
Lesión papirácea sin edema	1	1	Poliposis nasosinusal
Lesión papirácea con edema /Hematoma	1	1	Poliposis nasoinusal

Todos los pacientes que no pudieron ser dados de alta el mismo día de la intervención tenían el diagnóstico de poliposis nasosinusal (Tabla 3), 3 fueron varones y 2 mujeres, con una edad media de 45 años.

El 1,14% de todos los pacientes (n=2) consultaron por una causa relacionada (epistaxis) en los días siguientes a la retirada del taponamiento nasal, no siendo necesario en ningún caso el ingreso o reingreso por sangrado.

1.4. Discusión

Llamamos índice de sustitución al porcentaje de pacientes inicialmente intervenidos con intención de ser dados de alta en el mismo día que requirieron ingreso hospitalario de al menos una noche tras la intervención. Nuestro índice de sustitución es del 2,9%, inferior a otras series de casos en los que se sitúa en el 13,1%[3], 14,3%[4] y 9,62%[5].

Puesto que nuestro índice de sustitución es bajo, no hemos encontrado ningún factor de riesgo estadísticamente significativo para predecir la necesidad de ingreso. No se ha encontrado relación entre los pacientes reintervenidos y la necesidad de ingreso, en contraposición a estudios como el de Eisemberg[3].

Ningún paciente de nuestra serie sufrió sangrado postquirúrgico ni debilidad/mareo que imposibilitara el alta precoz, mientras que en el estudio de Eisemberg[3] éstas eran la causa de ingreso en el 31,6% y 36,8% de los casos respectivamente. Consideramos que esto se debe a una adecuada selección prequirúrgica de los pacientes durante el estudio preanestésico.

1.5. Conclusiones

La cirugía endoscópica nasosinusal puede realizarse sin necesidad de ingreso hospitalario sin que aumenten los riesgos, requiriendo hospitalización sólo el 2,9% de los pacientes. Tanto la patología intervenida como el procedimiento quirúrgico cumplen los requisitos para ser llevados a cabo en régimen de cirugía mayor ambulatoria.

1.6. Bibliografía

1. Bernal M, Guilemany JM, Prades E, Ballesteros F, Alobad I. Poliposis nasosinusal y sinusitis crónica. Tratamiento quirúrgico. Ponencia Oficial de la SEORL y PCF 2005. Mullol J, Montserrat JR, editores. Rinitis, rinosinusitis, poliposis nasal. Badalona: Euromedice; 2005. p. 1017-29.
2. Tierney PA, Samuel D, Patel K S, Thomas, DM. Audit of patient acceptance of nasal surgery as a day case procedure. Br J Clin Pract. 1996 Oct-Nov;50(7):357-9.
3. Eisenberg G, Echarri R, García V, González R, Hernando M, Montojo J, et al. Cirugía endoscópica nasosinusal como cirugía mayor ambulatoria. Acta Otorrinolaringol Esp. 2008 Feb;59(2):57-61.
4. Bajaj Y, Sethi N, Carr S, Knight LC. Endoscopic sinus surgery as day-case procedure. J Laryngol Otol. 2009 Jun;123(6):619-22.
5. Singh G, McCormack D, Roberts DR. Readmission and overstay after day case nasal surgery. BMC Ear Nose Throat Disord. 2004, Oct 22;4(1):2.

ABREVIATURAS:
- CENS: cirugía endoscópica nasosinusal
- CMA: cirugía mayor ambulatoria.

2

ANGIOFIBROMA NASOFARÍNGEO JUVENIL, REVISIÓN DE 22 CASOS. NUESTRA EXPERIENCIA: 2004-2010

F.J.J. Lora Díaz*, A. Abrante Jiménez**, A. Medinilla Vallejo*,
F.J. Sánchez Malagón*, I.J. Gutiérrez González*, F. Esteban Ortega*

** Hospital Universitario Virgen del Rocío*
*** Hospital Quirón Sagrado Corazón*

2.1. Introducción

El angiofibroma nasofaríngeo representa menos de 0,05% de los tumores de cabeza y cuello. Es un tumor histológicamente benigno aunque localmente agresivo, caracterizado por una proliferación de vasos en un estroma fibroso compuesto de un eje celular rodeado de fibras de colágeno. Aunque varios estudios han intentado explicar su origen mediante teorías genéticas, vasculares[1] e incluso en relación con algunos virus[2], como el virus de Epstein-Barr, éste no es bien conocido aún. Aparece de forma casi exclusiva en adolescentes del sexo masculino. El tratamiento de elección de esta neoplasia es la cirugía[3], siendo el degloving mediofacial la técnica más empleada en algunos ámbitos.

El abordaje quirúrgico mediante degloving mediofacial es una técnica de liberación rinoplástica de las partes blandas nasales combinada con una exposición maxilar anterior bilateral. Este abordaje permite un buen acceso a lesiones de fosa nasal, septum, seno maxilar, etmoidal, frontal y esfenoidal, órbita e incluso a clivus. Además se pueden asociar incisiones coronales, temporales, palpebrales y cervicales (con ayuda de cirujanos maxilofaciales y neurocirujanos) que amplíen aun más el campo quirúrgico[4]. Por otro lado, la exposición de las lesiones y la complejidad de la técnica no difieren en exceso de los otros abordajes tradicionales, con la ventaja de que no precisar incisiones faciales, por lo que mejora el resultado estético.

En 1906 Denker describió una modificación de la técnica de Cadwell-Luc. Portman y Retrouvey[5] en 1927 describen una maxilectomía trans-oral considerándose la primera publicación de una intervención tipo degloving. Finalmente en 1974 Casson, Bonnano y Converse[6] publican una descripción de la técnica que, con pequeñas variaciones, es la que se aplica en la actualidad. Realmente esta técnica se utilizaba en la reparación de fracturas faciales. Fueron los posteriores trabajos de Sachs et al[7] y Price[8] entre otros durante la década de los 80 quienes extendieron el uso del degloving mediofacial en el tratamiento papilomas invertidos, angiofibromas nasofaríngeos y otras tumoraciones nasosinusales. Presentamos en el presente artículo nuestra experiencia sobre 22 angiofibromas nasofaríngeos tratados fundamentalmente mediante abordaje de despegamiento (degloving) mediofacial, describiendo nuestro protocolo de manejo.

2.2. Material y método

En este estudio de carácter retrospectivo, se presentan 22 pacientes diagnosticados de angiofibroma nasofaríngeo y tratados quirúrgicamente mediante degloving mediofacial en el periodo comprendido entre enero de 2004 y diciembre de 2010 (Tabla 1). Las edades estaban comprendidas entre 14 y 32 años, siendo la media de edad de 22 años. Todos los pacientes eran varones.

La estadificación de la enfermedad se hizo empleando la clasificación de Radkowski[7]. Cinco pacientes (23%) presentaba tumores clasificados como estadio IB, diez (45%) como IIA, cuatro (18%) como IIB y tres (14%) como IIC. En la Tabla 2 se muestra dicha clasificación.

El motivo de consulta inicial o síntoma debut en 14 de los 22 pacientes fueron epistaxis de repetición, en 6 pacientes fue la obstrucción nasal y en 2, las algias craneofaciales. Tras la exploración nasal endoscópica se llegó al diagnóstico de sospecha. En la totalidad de los pacientes se realizaron pruebas de imagen para estudiar la extensión locorregional de la lesión, consistente en una Tomografía Computarizada (TC) y una Resonancia Magnética (RM) con y sin contraste.

En todos los casos se indicó la intervención quirúrgica como primera opción terapéutica. De forma protocolizada en el preoperatorio (24 horas previas a la cirugía) se realizó una arteriografía (Figura 1) por parte del servicio de radiología intervencionista, en la que se objetivó en 21 de los casos de la serie que la tumoración estaba vascularizada por una rama de la arteria maxilar interna, procediéndose a la embolización de la misma. En uno de ellos el tumor se vascularizaba de forma

Tabla 1. Resumen de los 22 casos de la serie

n	Edad	Síntoma debut	Arteriografía	Tratamiento	Complicaciones	Seguimiento
1	21	Epistaxis	M.I.I.	D.M.F.	No	83 meses
2	18	Obstrucción nasal	M.I.I.	D.M.F.	No	81 meses
3	16	Epistaxis	M.I.I.	D.M.F.	Parestesias infraorbitarias	80 meses
4	20	Epistaxis	M.I.I.	D.M.F.	No	74 meses
5	18	Obstrucción nasal	M.I.I.	D.M.F.	No	70 meses
6	24	Obstrucción nasal	M.I.I.	D.M.F	Parestesias infraorbitarias	64 meses
7	14	Epistaxis	M.I.I.	D.M.F.	No	61 meses
8	23	Obstrucción nasal	M.I.I.	D.M.F.	Parestesias infraorbitarias	56 meses
9	15	Epistaxis	M.I.I.	D.M.F.	No	53 meses
10	19	Epistaxis	M.I.I.	D.M.F.	No	51 meses
11	30	Epistaxis	Etmoidal anterior	D.M.F. + L.A.E.A.	No	47 meses
12	22	Epistaxis	M.I.I.	D.M.F.	Parestesias infraorbitarias	45 meses
13	25	Epistaxis	M.I.I.	D.M.F.	Parestesias infraorbitarias	40 meses
14	32	Algias faciales	M.I.I.	D.M.F.	Parestesias infraorbitarias	40 meses
15	17	Obstrucción nasal	M.I.I.	D.M.F.	No	32 meses
16	24	Epistaxis	M.I.I.	D.M.F.	No	29 meses
17	28	Epistaxis	M.I.I.	D.M.F.	No	25 meses
18	16	Epistaxis	M.I.I.	D.M.F.	No	19 meses
19	30	Epistaxis	M.I. Bilateral	D.M.F. + C.E.N.S + Radioterapia	Necrosis del ala nasal	15 meses
20	20	Algias faciales	M.I.I.	D.M.F.	Parestesias infraorbitarias	14 meses
21	19	Epistaxis	M.I.I.	D.M.F.	No	9 meses
22	25	Obstrucción nasal	M.I.I.	D.M.F.	No	4 meses

C.E.N.S.: Cirugía endoscópica nasosinusal. D.M.F.: Degloving medio facial. L.A.E.A.: Ligadura arteria etmoidal anterior. M.I.I.: Maxilar interna ipsilateral.

Tabla 2. Clasificación de Radkowski

Estadio IA	Tumor limitado a cavidad nasal o a bóveda de la nasofaringe.
Estadio IB	Tumor que se extiende a senos paranasales.
Estadio IIA	Tumor con invasión mínima de hendidura pterigopalatina.
Estadio IIB	Tumor con invasión de toda la hendidura pterigopalatina, con o sin erosión de la pared orbitaria.
Estadio IIC	Tumor con extensión a fosa infratemporal, espacio paratubárico, fosa interpterigoidea y/o espacio parafaríngeo.
Estadio IIIA	Tumor con erosión de base de cráneo (agujero oval, agujero redondo mayor, clivus) y mínima extensión intracraneal.
Estadio IIIB	Tumor con gran extensión intracraneal y/o invasión de seno cavernoso.

bilateral por la maxilar interna y la faríngea ascendente. En el otro la vascularización provenía de la arteria etmoidal anterior, a través de la oftálmica, por lo que no se realizó embolización, optándose por una ligadura a través de mínimo abordaje externo.

El tratamiento quirúrgico que se practicó en la totalidad de los casos fue un abordaje mediante degloving mediofacial, con posterior maxilectomía medial y exéresis del tumor.

A uno de los pacientes (el caso con vascularización bilateral) se le reintervino quirúrgicamente mediante Cirugía Endoscópica Nasosinusal (CENS) un año después de la primera cirugía. Unos meses más tarde se sometió a tratamiento radioterápico por presentar restos del tumor.

2.3. Resultados

El tiempo de seguimiento de los pacientes oscila entre los 4 meses y 7 años con tiempo medio de seguimiento de 3 años y 9 meses.

En 21 pacientes (95%) el tratamiento quirúrgico mediante degloving mediofacial resultó satisfactorio, objetivándose una exéresis completa de la tumoración en los controles y exploraciones postoperatorias. En 1 paciente (caso con vascularización bilateral) no se pudo resecar completamente la lesión por presentar abundante sangrado intraoperatorio. Aproximadamente al año de la primera cirugía se decidió intervenir al paciente mediante abordaje endoscópico, sin poder extirpar completamente la lesión, de nuevo por hemorragia intraoperatoria. La lesión residual a nivel de la raíz de la apófisis pterigoides fue tratada con radioterapia con respuesta completa y tras un seguimiento de más de un año el paciente se encuentra libre de enfermedad.

No se recogieron otras complicaciones intraoperatorias dignas de mención.

La estancia media hospitalaria fue de 3 días.

Seis pacientes (27%) presentaron parestesias infraorbitarias durante el postoperatorio que se resolvieron de forma espontánea en pocas semanas. En un paciente (caso con vascularización bilateral) se produjo tras la primera cirugía una necrosis parcial del ala nasal, como consecuencia del taponamiento posterior bilateral al que fue sometido. Dicho defecto se corrigió en la segunda intervención utilizando un injerto compuesto de aurícula. No aparecieron otras complicaciones postoperatorias en el resto de los pacientes de la serie.

2.4. Discusión

El angiofibroma nasofaríngeo es un tumor típico de la adolescencia masculina, es más, para la mayoría de los autores es exclusivo del varón[9]. Aun así existen trabajos en los que se describen tumoraciones nasales en mujeres que son informadas anatomopatológicamente como angiofibromas[10, 11]. De todas formas son

casos cuestionados porque muchas veces el diagnóstico varía al realizar revisiones histológicas de la pieza quirúrgica. Algunos autores recomiendan la realización de un cariotipo a toda paciente con este diagnóstico[9].

La endoscopia nasal permite visualizar la lesión y tener un diagnóstico de sospecha, diagnóstico que se confirma con el estudio anatomopatológico de la pieza quirúrgica[12]. Las técnicas de imagen suponen un complemento fundamental para asegurar la sospecha diagnóstica y planificar un correcto abordaje terapéutico, ya que permite una descripción precisa y detallada del tamaño, morfología y extensión locorregional de la lesión. En este sentido la TC y la RM con y sin contraste son las técnicas de imagen imprescindibles en el estudio de la patología[13]. Mención especial merece la arteriografía intervencionista con embolización selectiva, la cual facilita enormemente el abordaje quirúrgico del tumor. Gracias a esta técnica, realizada entre 24 y 72 horas antes de la intervención, se disminuye el sangrado intraoperatorio y permite una mejor exposición del tumor, favoreciendo una exéresis completa del mismo[14]. En la gran mayoría de los casos el tumor se nutre de una rama de la arteria maxilar interna (Figura 1). La embolización es una técnica bastante segura, aunque no exenta de complicaciones. Siendo las más frecuentes las reacciones anafilácticas al contraste. No obstante también puede provocar obstrucción de la arteria central de la retina o desencadenar el reflejo trigeminocardíaco[15, 16].

Recientemente se ha descrito la embolización intraoperatoria del tumor, en vez de 24 horas antes, obteniéndose una reducción de sangrado bastante satisfactoria[17]

El tratamiento de elección del angiofibroma nasofaríngeo es la cirugía, teniéndose en cuenta que este tumor tiene un crecimiento característico en "reloj de arena" (Figura 2), extendiéndose por un lado a la nasofaringe y la fosa nasal, y por otro a la fosa infratemporal. Para llegar y controlar esta región anatómica se han descrito vías transmaxilares, transcigomáticas y transmandibulares, dependiéndose del obstáculo óseo que deba

FIGURA 1. Arteriografía. Vascularización de la lesión por la rama de la arteria maxilar interna.

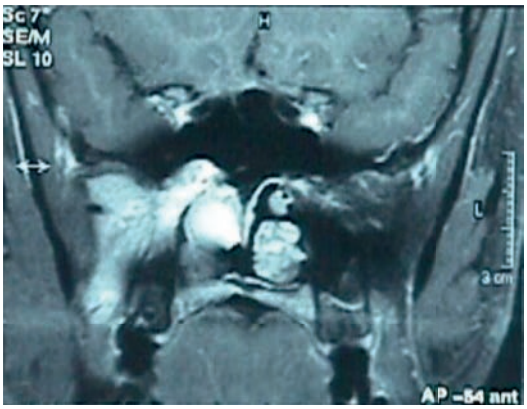

FIGURA 2. Resonancia magnética. Imagen en reloj de arena. Se aprecian la porción de tumor intranasal y la porción de la fosa pterigo-maxilar e infratemporal.

franquearse. Entre los abordajes transmaxilares se encuentran el acceso transantral por vía de Cadwell-Luc (descrita en el S. XIX), la vía de Rouge-Denker, la vía paralateronasal y más recientemente descrita, el degloving mediofacial[4].

El degloving mediofacial es un tipo de abor-

daje que, sin variaciones excesivas de la técnica original, permite el acceso y la completa extirpación de neoformaciones nasosinusales de naturaleza muy dispar. Esto queda reflejado en el trabajo de Esteban y Jurado[18] que en 1997 presentaron una serie de 15 papilomas invertidos, 5 angiofibromas, 1 carcinoma verrucoso, 1 adamantimoma, 1 heterotopia glial, 1 plasmocitoma, 1 adenocarcinoma y 1 carcinoma epidermoide tratados quirúrgicamente mediante degloving mediofacial, con muy buenos resultados quirúrgicos y mínima morbilidad.

Entre las complicaciones postoperatorias más frecuentes que se pueden derivar del degloving mediofacial se encuentran las parestesias en el territorio infraorbitario, fístulas oroantrantrales, epifora, necrosis del ala nasal y cicatrización hipertrófica a nivel del vestíbulo nasal entre otras. Se ha propuesto también el empleo de la cirugía endoscópica nasosinusal[19] como abordaje aceptable, aunque a nuestro juicio el crecimiento frecuente en reloj de arena (Figura 2) hace la resección muy problemática. Por otro lado, esta forma de crecimiento hace que los abordajes transpalatinos sean claramente insuficientes.

Otros tratamientos alternativos para el angiofibroma nasofaríngeo son la radioterapia, la quimioterapia y la hormonoterapia[20].

La radioterapia es la verdadera alternativa al tratamiento quirúrgico, quedando reservada para tumores que no han podido ser resecados completamente con la cirugía o para tumores que por su volumen, localización e invasión de estructuras vecinas no hacen posible el tratamiento quirúrgico. También está descrito el uso de radioterapia en tumores que han vuelto a recidivar tras una segunda cirugía de rescate. La radioterapia en el tratamiento de los angiofibromas nasofaríngeos ha demostrado un bajo índice de complicaciones[21].

El uso de la quimioterapia para el tratamiento de los angiofibromas nasofaríngeos fue introducido por Goepfert et al en tumores recidivantes o con extensión intracraneal, describiéndose reducciones del tamaño tumoral. En trabajos más recientes se han objetivado unos resultados desalentadores con respecto al uso de la quimioterapia en esta patología[22].

El tratamiento hormonal para el angiofibroma nasofaríngeo se sustenta en que este tumor es prácticamente exclusivo de varones adolescentes, lo que implica una mediación hormonal en el origen y crecimiento de esta neoplasia. La administración de estrógenos y otras hormonas feminizantes no ha demostrado ser eficaz, ni siquiera en la reducción del volumen tumoral. Recientemente se han encontrado receptores de andrógenos en los angiofibromas nasofaríngeos, por lo cual se está investigando el uso de inhibidores de los receptores de testosterona. Está descrita la reducción del tamaño tumoral con el uso de flutamida. En cualquier caso, sería un tratamiento adyuvante a la cirugía[20].

2.5. Conclusiones

La cirugía es el tratamiento de elección del angiofibroma nasofaríngeo. El desarrollo de las técnicas de imagen, la embolización de la tumoración y los avances en las técnicas quirúrgicas han disminuido de forma considerable la morbilidad y la mortalidad en relación al tratamiento de esta patología. Por ello, actualmente, es indiscutible que este tumor debe ser tratado quirúrgicamente, siendo el degloving mediofacial un abordable excelente, tanto de las fosas nasales, como lo de los senos paranasales y nasofaríngeo, e incluso de la fosa infratemporal. Por ello, se considera la técnica quirúrgica de elección para estos tumores. Ni el tratamiento previo con radioterapia ni quimioterapia contraindican este abordaje quirúrgico.

La embolización tumoral selectiva preoperatoria se considera una técnica fundamental para un correcto tratamiento quirúrgico, y debe realizarse de forma sistemática.

La radioterapia es el método terapéutico alternativo en tumores irresecables quirúrgicamente, así como en recurrencias o en tumores residuales.

Por su parte, ni la quimioterapia ni la hormonoterapia han demostrado ser eficaces en el tratamiento de esta patología.

2.6. Bibliografía

1. Nonogaki S, Campos HG, Butugan O, Soares FA, Mangone FR, Torloni H, et al.Markers of vascular differentiation, proliferation and tissue remodeling in juvenile nasopharyngeal langiofibromas. Exp Ther Med. 2010 Nov;1(6):921-926.
2. Carlos R, Thompson LD, Netto AC, Pimenta LG, Correia-Silva J de F, Gomes CC et al. Epstein-Barr virus and human herpes virus-8 are not associated with juvenile nasopharyngeal angiofibroma. Head Neck Pathol. 2008 Sep;2(3):145-9.
3. Lorente JL, Lopez F, Suarez V, Costales M, Suarez C. Evolución en el tratamiento de los angiofibromas nasofaríngeos juveniles. Acta Otorrinolaringol Esp. 2011;62(4):279-286
4. Kim HJ, Kim CH, Kang JW, Shin WC, Kim YS, Do YK, et al. A modified midfacial degloving approach for the treatment of unilateral paranasal sinus tumours. J Craniomaxillofac Surg. 2011 Jun;39 (4): 284-8
5. Portman G, Retrouvey H. Le cáncer du nez. Gaston Paris: Doin et Cie; 1927
6. Casson PR, Bonnano PC, Converse JM. The midfacial degloving procedure. Plast Reconstr Surg 1974; 53: 102-13
7. Sachs ME, Conley J, Rabuzzi DD. Degloving approach for total excision of inverted papiloma. Laringoscope 1981; 91: 1635-40
8. Price JC, Holliday MJ, Johns ME. The versatile midfacial degloving approach. Laringoscope 1988; 98: 291-5
9. Gaillard AL, Anastácio VM, Piatto VB, Maniglia JV, Molina FD. A seven-year experience with patients with juvenile nasopharyngeal angiofibroma. Braz J Otorhinolaryngol. 2010 Mar-Apr;76(2):245-50.
10. Marcos García M, Pino Rivero V, Pardo Romero G, Trinidad Ruíz G, Pando Pinto JM, Blasco Huelva A. Angiofibroma nasal en mujer de 60 años. Caso Clínico y revisión de la literatura. Acta otorrinolaringol Esp 2004; 55:195-197
11. Patrocínio JA, Patrocínio LG, Borba BHC, Bonatti BS, Guimarães AHB. Nasopharyngeal angiofibroma in an elderly woman. Am J Otolayngol. 2005; 26:198-200.
12. Saïji E, Guillou L. Fibroblastic and myofibroblastic tumors of the head and neck. Ann Pathol. 2009 Sep;29(4):335-46
13. Ng BK, Chong CL, Tan AM, Hwang WS. Clinics in diagnostic imaging (90). Childhood nasopharyngeal carcinoma. Singapore Med J. 2003 Oct;44(10): 542-9.
14. Oueslati S, Gamra OB, Kharrat S, Sassi S, Milka N, Rajhi H, et al. Nasopharyngeal angiofibroma: report of 15 cases treated by embolization. JRadiol. 2008 May; 89(5 Pt 1):579-84.
15. Ramezani A, Haghighatkhah H, Moghadasi H, Taheri MS, Parsafar H. A case of central retinal artery occlusion following embolization procedure for juvenile nasopharyngeal angiofibroma. Indian J Ophthalmol. 2010 Sep-Oct;58(5):419-21
16. Puri AS, Thiex R, Zarzour H, Rahbar R, Orbach DB. Trigeminocardiac reflex in a child during pre-Onyx DMSO injection for juvenile nasopharyngeal angiofibroma embolization. A case report. Interv Neuroradiol. 2011 Mar;17(1):13-6
17. Aziz-Sultan MA, Moftakhar R, Wolfe SQ, Elhammady MS, Herman B, Farhat H Endoscopically assisted intratumoral embolization of juvenile nasopharyngeal angiofibroma using Onyx. J Neurosurg Pediatr. 2011 Jun;7(6):600-3.
18. Esteban F, Jurado A, Ayala A, Cantillo E. Degloving mediofacial en tumores nasosinusales. Rinoplastias y septoplastias. Cirugía integral. Ponencia oficial del XVIII congreso de la sociedad andaluza de Otorrinolaringología y patología cervicofacial 2000. 247-252
19. Banhiran W, Casiano RR. Endoscopic sinus surgery for benign and malignant nasal and sinus neoplasm. Curr Opin Otolaryngol Head Neck Surg. 2005 Feb;13(1):50-4.
20. Nicolai P, Schreiber A, Bolzoni Villaret A. Juvenile Angiofibroma: Evolution of Management. Int J Pediatr. 2012; 2012: 412545.
21. McAfee WJ, Morris CG, Amdur RJ, Werning JW, Mendenhall WM. Definitive radiotherapy for juvenile nasoparyngeal.

3

TRATAMIENTO DE LA POLIPOSIS NASOSINUSAL CON MICRODEBRIDADOR: ESTUDIO DE 321 CASOS

D. Castro Gutiérrez-Agüera*, A. Abrante Jiménez**, F. Esteban Ortega*

** Hospital Universitario Virgen del Rocío*

*** Hospital Quirón Sagrado Corazón*

3.1. Introducción

La poliposis nasosinusal puede definirse como una enfermedad inflamatoria crónica con hiperplasia de la mucosa de los senos paranasales hacia la cavidad nasal[1].

La inflamación de la mucosa etmoidal o etmoiditis se extiende a las celdillas etmoidales anteriores ocupando el infundíbulo etmoidal, extendiéndose posteriormente hacia los senos maxilares, frontales y esfenoidales. En general no es necesaria la ocupación de todos los senos para que los pólipos ocupen las fosas nasales; sin embargo, no existe ocupación de las fosas sin la ocupación del etmoides anterior.

La poliposis nasosinusal afecta aproximadamente a un 2-4% de la población general. Un 15-20% de los asmáticos adultos tienen pólipos nasales. No obstante, más del 90% de los pacientes con asma e intolerancia al ácido acetil salicílico presentan pólipos nasales. Un 30% de los pacientes con poliposis nasosinusal son atópicos, siendo esta proporción similar a la manifestada por la población general. De manera inversa, la asociación de atopia y poliposis nasosinusal es rara, presentando pólipos nasales un 2% de los pacientes con rinitis alérgica[2].

Dentro de las patologías conocidas que asocian pólipos nasales, las etiologías mas frecuentes son: fibrosis quísticas, el síndrome de Kartagener, el síndrome de Young, inmunodeficiencias, sinusitis fúngica, meningoencefalocele y tumores (papiloma invertido, angiofibroma nasofaríngeo, estesioneuroblastoma, carcinomas y meningiomas). Sin embargo, la mayoría de los pacientes que presentan pólipos nasales están afectados de una enfermedad inflamatoria de la mucosa nasosinusal y respecto a su etiología todavía hoy existe discusión. Se han propuesto diferentes hipótesis para intentar explicarla pero ninguna de ellas ofrece una explicación satisfactoria. Las principales teorías etiológicas que se mantienen hoy en día son la teoría alérgica, la mecánica, la vasomotora, la infecciosa, la genética, la alteración del transporte electrolítico, y por último la inflamatoria. Los conocimientos actuales apoyan el origen de los pólipos a partir de una base inflamatoria cronificada condicionada por un microambiente local[3].

Desde el punto de vista fisiopatológico, en los pólipos nasales existe un daño epitelial y engrosamiento de la membrana basal[4], cambios también descritos en el asma. En el estroma de los pólipos nasales también encontramos un gran edema y una reacción inflamatoria mixta que contiene una importante infiltración y activación de células proinflamatorias (mastocitos, eosinófilos, linfocitos T…) con la liberación de productos como la histamina, citoquinas, quimioquinas y eicosanoides como los leucotrienos y las prostaglandinas.

Los síntomas de inicio suelen ser la sensación de ocupación nasal sin obstrucción completa, a veces referida como, mucosidad nasal imposible de eliminar, a pesar de los esfuerzos o lavados nasales. A medida que la enfermedad progresa van apareciendo otros síntomas como la obstrucción nasal franca y un agravamiento de la hiposmia. En algunos casos la alteración del olfato puede ser el primer síntoma. Otros síntomas nasales frecuentes son la rinorrea, estornudos y prurito nasal, siendo menos frecuentes las molestias faríngeas, cefaleas y prurito ocular[3].

Para llegar al diagnóstico, por lo general es suficiente con la asociación clínica de pólipos en el interior de las fosas nasales con sensación subjetiva de ocupación de ambas fosas nasales, anosmia o hiposmia, no obstante, la exploración endoscópica permite la evaluación del meato media, la bulla etmoidal, la región cercana a la lámina olfatoria, la zona anterior al seno esfenoidal y la rinofaríngе o cavum.

La tomografía computarizada posee un poder de resolución contraste mucho mayor que otras técnicas radiológicas por lo que será adecuada para estudiar la anatomía rinosinusal, serán de utilidad especial los cortes frontales. En la poliposis nasosinusal, además de la ocupación de senos y fosas nasales, puede existir reabsorción ósea y expansión de los límites normales del hueso, consecuencia de la presión, no obstante, la erosión debe hacer pensar en una etiología tumoral.

Otras técnicas complementarias son la rinomanometría anterior activa, la rinometría acústica y olfatometría, técnicas no obstante que no se usan por sistema.

El tratamiento de la poliposis nasosinusal se ha estandarizado gracias al los estudios realizados por el Consenso Europeo para el diagnóstico y tratamiento de la rinosinusitis y la poliposis nasal (EP3OS)[5]. En general, el tratamiento médico de la poliposis nasosinusal se basa en el uso de corticoides tópicos (spray/gotas), corticoides orales, lavados nasales, y en pacientes alérgicos el uso de antihistamínicos. Se ha propuesto una pauta de tratamiento escalonado según la gravedad de la poliposis nasal. (Figura 1). Otros tratamientos médicos como antibioterapia oral, descongestionantes nasales, antimicóticos, mucolíticos,… no han alcanzado el nivel de evidencia científica suficiente por lo que no pueden ser recomendados su uso habitual. El último escalón terapéutico en el tratamiento de la poliposis nasosinusal es la cirugía[6, 7, 8, 9].

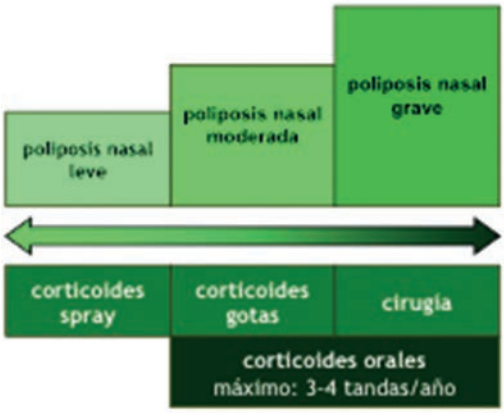

FIGURA 1.

3.2. Material y método

Se revisaron retrospectivamente las historias clínicas de todos los pacientes intervenidos en el Servicio de Otorrinolaringología del Hospital Universitario Virgen del Rocío por poliposis nasosinusal entre 2001 y 2005. Todos ellos habían sido intervenidos mediante cirugía endoscópica con el uso de microdebridador. Se registraron la edad, el sexo, las intervenciones concomitantes a la extracción de los pólipos (si se produjeron), las incidencias que eventualmente se produjeran, así como los resultados y evolución.

3.3. Resultados

El tamaño muestral fue de 321 intervenciones. De estos, 207 (64,48%) eran hombres y 114 (35,52%) mujeres (Figura 2). La media de edad fue de 47 años, con una mediana de 49 y con una desviación estándar de 16,70. El rango comprendía desde los 6 a los 88 años (Figura 3).

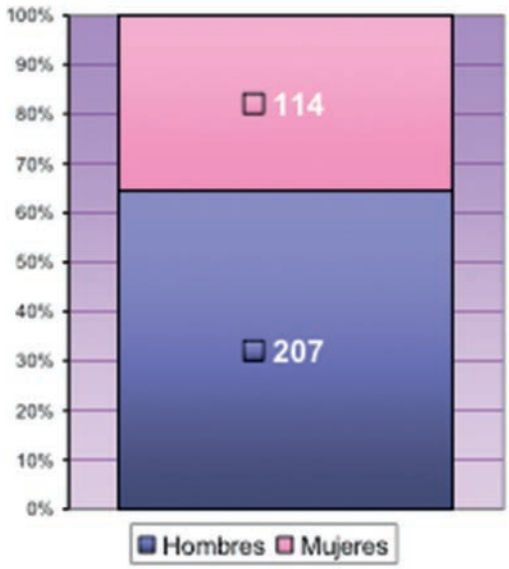

FIGURA 2.

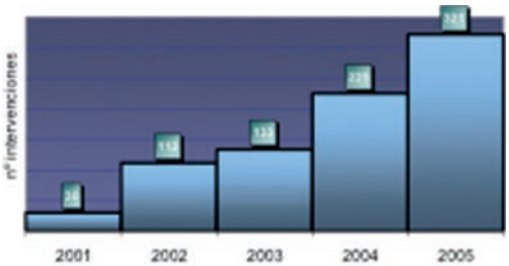

FIGURA 3.

El número acumulativo de intervenciones comprende desde las 30 intervenciones que se habían realizado en el 2001 hasta las 321 realizadas en total a finales 2005 (Figura 4). De las 321 intervenciones, en 286 (89,09%), se realizó extirpación de pólipos de manera aislada, en 29 (9,03%) se asoció a una corrección de desviación de septum nasal, y por último, en 6 (1,88%) pacientes, se asoció a turbinoplastia debido a una hipertrofia de cornetes. 17 casos, (5,29%) fueron reintervenciones por recidiva de la enfermedad (Figura 5).

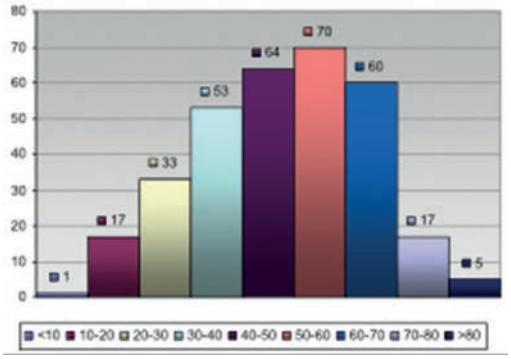

FIGURA 4.

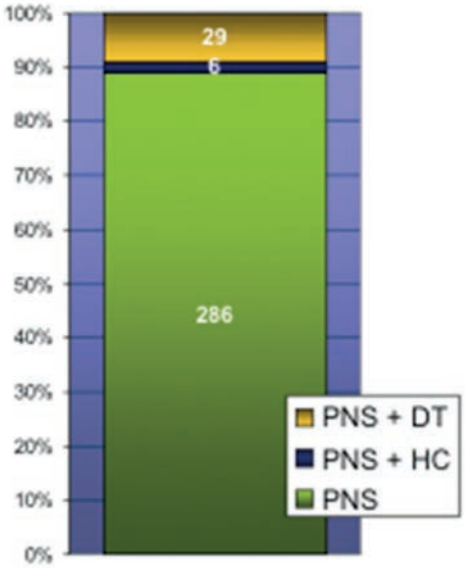

FIGURA 5.

FIGURA 6.

Como se aprecia en la figura 6, en el 93,45% (300) no se produjo ningún tipo de complicaciones, presentando una incidencia de sinequias del 4,98%[16] como la complicación más frecuente. Por otro lado, se registraron 6 hematomas periorbitarios en 5 (1,57%) pacientes, siendo 1 bilateral (0,31%)

3.4. Discusión

El tratamiento quirúrgico de la poliposis nasosinusal se reserva para casos refractarios al tratamiento médico, o en aquellos casos que su uso sea contraproducente. En aquellos pacientes que tienen una ocupación total de las fosas nasales, el tratamiento médico se lleva a cabo pero únicamente como preparación para el acto quirúrgico, ya que no se espera una gran reducción del tamaño de los pólipos. Finalmente existen otros casos en los que se recomienda el tratamiento quirúrgico bien porque la cronicidad ha llevado a la fibrosis, bien porque se ha iniciado la formación de mucoceles o quistes, en estos casos la curación con tratamiento médico improbable.

Probablemente fue Hipócrates[10] el primero que propuso un tratamiento quirúrgico para la poliposis nasal, se trata del uso del lazo, técnica selectiva en la que se rodea el pedículo del pólipo y se tracciona de él eliminándose desde su origen. Un siglo después Galeno refiere la exéresis de pólipos con una cureta, con el fin de eliminar la base de implantación. Estas técnicas permanecieron conceptualmente

invariables hasta el siglo XIX cuando E. Zuckerlandl[11] propone la extracción rutinaria del etmoides por vía externa como tratamiento para la poliposis nasosinusal.

Las técnicas actuales de extirpación de pólipos nasales se clasifican en dos tipos, las técnicas abiertas como los abordajes Caldwell-Luc, Weber-Ferguson…, y las técnicas endoscópicas. Salvo casos concretos, hoy en dia las técnicas abiertas se encuentran en desuso para este tipo de patología benigna. Dentro de la cirugía endoscópica existen partidarios de la resección de los pólipos por vía instrumental (principalmente con el uso de pinzas de Blakesley-Weil), otros por otro lado defienden el uso exclusivamente del microdebridador, por último hoy en día se acepta que el uso combinado de estas dos técnicas permite obtener los mejores resultados[12].

El sistema microdebridador es un sistema de succión y corte, los diferentes microdebridadores comerciales tienen una diferente capacidad de mordida, siendo algunos capaces de atravesar etmoides y resecar sus trabéculas óseas, tiene la ventaja principal de resecar los pólipos al mismo tiempo que se aspira la sangre con lo que mantiene el campo relativamente exangüe.

Otras ventajas que supone el uso del microdebridador, además de la ya mencionada, son la obtención de un menor daño a la mucosa, menos hemorragia y la disminución del riesgo de formación de sinequias.

Por otro lado, hay que tener en cuenta el coste del instrumental, bastante más caro que el sistema clásico, y el riesgo de iatrogenia por un uso inadecuado. Así pues, algunas publicaciones recientes llaman la atención acerca del riesgo de complicaciones por el uso inadecuado de microdebridadores[13, 14].

En general se puede recomendar el uso de instrumental clásico para los pólipos grandes y traslúcidos, y el microdebridador para los pólipos inflamados y sangrantes. Es importante limitar su uso a los tejidos blandos y evitar la resección de láminas óseas. También se ha visto especialmente eficaz en el tratamiento de las recidivas polipoideas.

Nuestros resultados apoyan que el uso adecuado del microdebridador supone un avance en el tratamiento quirúrgico de la poliposis nasosinusal, conlleva menor riesgo de sangrado y menor daño a la mucosa siempre que se use de manera correcta.

Observando el número acumulativo de intervenciones realizadas, se observa como norma general un aumento de las mismas realizadas cada año desde que se instauró el sistema microdebridador en el servicio.

El número de pacientes a los que se le tuvo que intervenir de nuevo fueron[17], este valor tiene una importancia relativa y no es reflejo de la recidiva de la poliposis ya que la decisión de reintervenir, al ser ésta una enfermedad benigna, depende en gran medida del deseo de cada paciente y de su opinión subjetiva sobre los riesgo-beneficios de la intervención.

El porcentaje de complicaciones es bajo, la incidencia de sinequias fue del 4,8%, similares a los valores recogidos en la literatura. El porcentaje de hematomas periorbitarios fue del 1,52%, 6 casos en total, 1 de ellos bilateral. No obstante todos se resolvieron con medidas conservadoras y no tuvieron repercusión ninguna.

Es importante recalcar que no se han producido complicaciones graves como fístulas de LCR, meningitis o hemorragias activas en órbita.

3.5. Conclusiones

La poliposis nasosinusal es una enfermedad relativamente prevalente en nuestro medio afectando casi a un 4% de la población.

Aunque el diagnóstico de los pólipos no presenta dificultades, se deben descartar la existencia de otras patologías con las que puede asociarse como papilomas invertidos, pólipos antrocoanales, sinusitis fúngica alergia, inmunodeficiencias, fibrosis quísticas, etc…

El tratamiento debe administrarse de forma escalonada en base a la severidad de la enfermedad según las recomendaciones del Consenso Europeo para el diagnóstico y tratamiento de la rinosinusitis y la poliposis nasal (EP^3OS).

Por último, el uso del microdebridador su-

pone un avance en el tratamiento quirúrgico de la poliposis nasosinusal, conlleva menor riesgo de sangrado y menor daño a la mucosa siempre que se use de manera correcta.

3.6. Bibliografía

1. Valero Santiago, A; Mullol i Miret, J; Batra Tomás J; Curso de formación teorico-práctico sobre rinitis, rinosinusitis y poliposis nasal. Sociedad Española de alergología e inmunología clínica. Grupo Editorial Entheos. 2006.
2. Annesi-Maesano I. Epidemological evidence of the occurrence of rhinitis and sinusitis in asthmatics. Allergy 1999;54 (Suppl):7-13.
3. Mullol i Miret, J; Montserrat i Gili JR; Rinitis, Rinosinusitis, Poliposis nasal. Ponencia Oficial de la SEORL y PCF 2005. Vol II. Capítulo 46.
4. Brewster CE, Howarth PH, Djukanovic R, Wilson J, Holgate ST, Roche WR. Myofibroblasts and subepithelial fibrosis in bronchial asthma. Am J Respir Cell Mol Biol. 1990 Nov;3(5):507-11.
5. Consenso Europeo para el diagnóstico y tratamiento de la rinosinusitis y la poliposis nasa. Declaración Europea de Consenso sobre Rinosinusitis y Poliposis Nasal.Acta Otorrinolaringol Esp. 2005 Sep;56(1)Suppl 2:1-93.
6. Fokkens W, Lund V, Mullol J; European Position Paper on Rhinosinusitis and Nasal Polyps Group. EP3OS 2007: European position paper on rhinosinusitis and nasal polyps 2007. A summary for otorhinolaryngologists. Rhinology. 2007 Jun;45(2):97-101.
7. Anon JB, Jacobs MR, Poole MD, Ambrose PG, Benninger MS, Hadley JA, Craig WA; Sinus And Allergy Health Partnership. Antimicrobial treatment guidelines for acute bacterial rhinosinusitis. Otolaryngol Head Neck Surg. 2004 Jan;130(1 Suppl):1-45.
8. Alobid I, Benitez P, Bernal-Sprekelsen M, Roca J, Alonso J, Picado C, Mullol J. Nasal polyposis and its impact on quality of life: comparison between the effects of medical and surgical treatments. Allergy. 2005 Apr;60(4):452-8.
9. Bachert C, Hormann K, Mosges R, Rasp G, Riechelmann H, Muller R, Luckhaupt H, Stuck BA, Rudack C. An update on the diagnosis and treatment of sinusitis and nasal polyposis. Allergy. 2003 Mar;58(3):176-91.
10. Pournaropoulos G, Emmanuel C. Hipócrates. All his Works. Vol 4. Athens, Greece: Martinos, 1971;198-201
11. Zuckerlandl E. A discusión on the aetiologie of mucous polyp. Brit Med J 1892 ;2:476
12. Mullol i Miret, J; Montserrat i Gili JR; Rinitis, Rinosinusitis, Poliposis nasal. Ponencia Oficial de la SEORL y PCF 2005. Vol II. Capítulo 62.
13. Selivanova O, Kuehnemund M, Mann WJ, Amedee RG. Comparison of conventional instruments and mechanical debriders for surgery of patients with chronic sinusitis. Am J Rhinol. 2003 Jul-Aug;17(4):197-202.
14. Sauer M, Lemmens W, Vauterin T, Jorissen M. Comparing the microdebrider and standard instruments in endoscopic sinus surgery: a double-blind randomised study. B-ENT. 2007;3(1):1-7.

4

FIBROMATOSIS LARÍNGEA: PRESENTACIÓN DE UN CASO

I.J. Gutiérrez González*, A. Menoyo Bueno*, J.M. González Pérez**, F.J. Sánchez Malagón*

Hospital Universitario Virgen del Rocío

***Hospital de Motril*

4.1. Introducción

Paciente varón de 67 años con antecedentes de laringectomía supraglótica y posterior radioterapia en 1991 por carcinoma epidermoide de laringe, hepatopatía crónica etílica, ex-fumador de 1 paquete/día y ex-bebedor excesivo regular. Es remitido a nuestro centro en el 2009 para valorar microcirugía laser por estenosis subglótica secundaria a lesión granulomatosa rígida bien delimitada que impide decanulación y cierre de la traqueotomía. La TAC con Contraste I.V. (Figura 1) de Laringe informa de la existencia de una masa hípervascularizada de localización glótica, con destrucción parcial de cartílago cricoides en íntima relación al mismo, que obliga a descartar segunda neoplasia. Ante los hallazgos de la TAC, en febrero 09 se somete a microcirugía laríngea, que muestra en subglotis una tumoración irregular sangrante. El resultado anatomopatológico fue de hiperplasia epitelial sin displasia y laringitis crónica inespecífica leve. Ante la discordancia clínico-anatomopatológica, se le realiza una PET en marzo 09, que informó de recidiva local a nivel subglótico y probable metástasis pulmonar derecha única. En mayo del 2009 se realiza laringectomía total más videotoracoscopia y minitoracotomía exploradora que fueron negativas. El resultado anatomopatológico es de Lesión mesenquimal de bajo grado sugestiva de fibromatosis laríngea Vimentina positiva (Figura 2). Realizan immunohistoquimica Ki-67: Positivo en menos del 20% de las células. CK AE1/AE2, desmina, AML, CD34, ALK y betacatenina: Negativos.

Ante este resultado, en el Comité Oncológico se decide ir realizando revisiones periódicas, con controles mediante RNM no observándose signos de recidiva. En 20-10-11 el paciente presenta una neumonía, visualizándose en la Rx simple de Tórax una opacidad focal redondeada a nivel retrocardial probablemente situado en base pulmonar derecha. Para descartar la posibilidad de una lesión primaria tumoral, se solicita TAC (15-3-12) que muestra una Neoplasia de pulmón con protrusión endobronquial y atelectasia obstructiva asociada (T3N3Mx). El paciente se vuelve a llevar a Comité Oncológico donde se decide estudio por parte del Servicio de Neumología de su centro de referencia, que realiza fibrobroncoscopia donde se observa superficie necrótica con afectación a menos de 1 cm de la carina traqueal. La muestra para citología es sospechosa de malignidad. Dada la extensión de la se clasifica como T4 excluyendo el tratamiento curativo con quimioterapia.

4.2. Discusión

La fibromatosis agresiva es una patología rara, siendo el 0.03% de todos las neoplasia, con una incidencia de 2,4-4,3 por millón de habitantes y año. Afecta a individuos entre 15 y 60 años, mostrando algunos estudios mayor incidencia en el sexo femenino. El 50% de las fibromatosis están localizadas en la región abdominal. Los sitios extra abdominales más comunes son el hombro, pared torácica y miembro superior[1]. La localización laringe no es común y la mayoría de los casos han sido descritos en niños pequeños[2].

Inicialmente los pacientes pueden estar asintomáticos por un tiempo, presentando posteriormente disfonía, aunque también

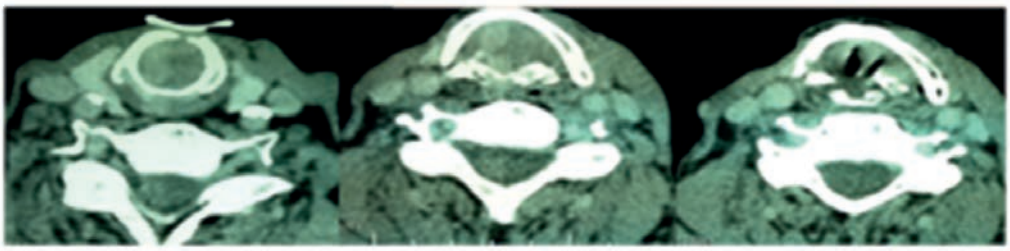

FIGURA 1. Masa hipervascularizada de localización glótica, con destrucción parcial de cartílago cricoides.

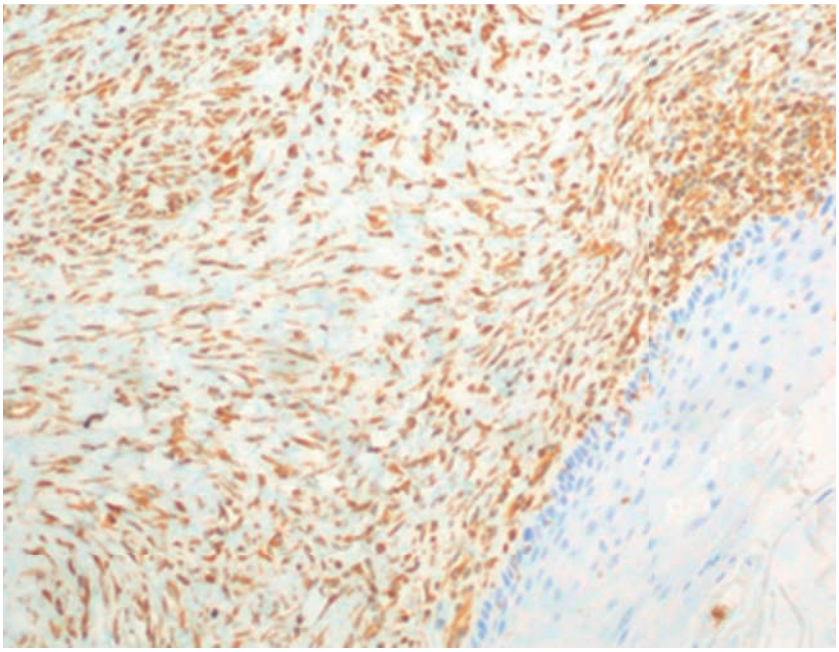

FIGURA 2. (Vimentina , X10) Inmunotinción positiva para vimentina.

puede debutar con disnea que requiera atención médica.

En el estudio anatomopatológico se ve un tejido fibroblástico uniforme bien diferenciado y fibrocitos con núcleo vesicular. Las células se organizan en fascículos o paquetes con extensión unidireccional y los fascículos contiene fibras de colágeno bien formadas acompañado de infiltrado inflamatorio crónica[2]. El índice mitótico es bajo y se observa atipia leve o ausencia de la misma[3]. Las células fusiformes presentan inmunotinción positiva para vimentina y pueden ser positivas para actina del musculo liso. La evaluación microscópica puede dificultarse cuando sólo se encuentra tejido colagenizado o inflamatorio, lo que lo hace imposible distinguir de un proceso cicatrizal[2].

El diagnóstico diferencial de la fibromatosis laríngea incluye las lesiones que afecte a las células fusifomes como el carcinoma epidermoide variante fusocelular en un estroma desmoplástico, el carcinoma sarcomatoide y el epidermoide fusocelular bifásico. En los casos dudosos la demostración inmunopositiva para el antígeno de queratina y de membrana epitelial, nos orientarán hacia un carcinoma epidermoide fusocelular[4].

Las lesiones de linaje mesenquimatosas como los tumores inflamatorios miofibroblásticos, del musculo liso o sarcoma sinovial pueden ser confundidas con fibromatosis. Los tumores del musculo lisos son positivos para desmina. Los schwannomas malignos tienen núcleo hipercromatico e índice mitótico aumentado y son positivos para s100[2].

El fibrosarcoma de la laringe es un diagnóstico de exclusión, que se diferencia por su alto índice mitótico, alta celularidad y núcleo atípico. La relación entre fibromatosis y fibrosarcoma no es clara.

En el caso que presentamos la biopsia no resultó positiva, lo que nos muestra la dificultad que hay para interpretar pequeñas muestras[2]. Fue únicamente al analizar la pieza de quirúrgica cuando se sospechó de fibromatosis, confirmándolo con estudio inmunohistoquímico.

El tratamiento es quirúrgico, ya sea con laringectomía parcial o total como en nuestro caso, tendiendo a técnicas quirúrgicas más

radicales por su alto grado de recurrencia. La radioterapia ha mostrado en un estudio respuesta completa en 20%, parcial en 20% y enfermedad estable en 53%[5]. Se reserva a casos no operables o cuando se han presentado múltiples recurrencias[1,2].

La fibromatosis laríngea es localmente agresiva y no se observan metástasis a distancia. En caso de aparición de un nuevo tumor se debe sospechar un tumor primario de diferente etiología.

4.3. Conclusiones

La fibromatosis laríngea en un tumor benigno localmente agresivo en el cual la cirugía parcial debe estar en un segundo plano por su alto índice de infiltración local y recurrencia. La quimioterapia se reserva a cosos de recurrencia.

4.4. Bibliografía

1. Liu Y, Guan GF, Jin CS, Yang JP.Aggressive fibromatosis of the larynx: case report and brief review. J Int Med Res. 2011;39(2):682-9.
2. Mirra M, Calò S, Salviato T, Libera DD, Falconieri G.Aggressive fibromatosis of the larynx: report of a new case in an adult patient and review of the literature. Pathol Res Pract. 2001;197(1):51-55; discussion 56-8.
3. Zain A Sobani, Montasir Junaid, Mumtaz J Khan.Successful management of aggressive fibromatosis of the neck using wide surgical excision: a case report. J Med Case Reports. 2011; 5: 244. Published online 2011 June 27. doi: 10.1186/1752-1947-5-244.
4. Ellis GL, Langloss JM, Heffner DK, Hyams VJ. Spindle-cell carcinoma of the aerodigestive tract. An immunohistochemical analysis of 21 cases. Am J Surg Pathol. 1987 May;11(5):335-42.
5. Rudiger HA, Ngan SY, Ng M, Powell GJ, Choong PF: Radiation therapy in the treatment of desmoid tumours reduces surgical indications. Eur J Surg Oncol 2010, 36:84-88.

5

OTITIS EXTERNA MALIGNA POR ESTAFILOCOCO AUREUS Y ASPERGILLUS FLAVUS EN PACIENTE NO INMUNOCOMPROMETIDA

J. Ochoa Ríos*, A. Menoyo Bueno*, A. Abrante Jiménez**, F. Esteban Ortega*

** Hospital Universitario Virgen del Rocío*

*** Hospital Quirón Sagrado Corazón*

5.1. Introducción

La otitis externa maligna (OEM) es un proceso que se inicia a nivel del conducto auditivo externo pero que se puede extender hasta la base del cráneo. Aunque hasta en un 98% de los casos está causada por Pseudomona aeruginosa, también se han descrito casos causados por Estafilococo aureus o epidermidis, Proteus mirabillis y Aspergillus, afectando principalmente a diabéticos y pacientes inmunosuprimidos[1,2].

Presentamos el caso de una paciente de 87 años, de sexo femenino, sin antecedentes de diabetes ni de patologías que le produzcan inmunosupresión. Consulta por otalgia y otorrea izquierda de varias semanas de evolución sin mejoría a pesar de tratamiento ciprofloxacino tópico y por vía oral. A la exploración se observa el conducto auditivo externo (CAE) con eritema, edema y otorrea purulenta, presentando el signo del trago positivo. No se objetivaron signos de mastoiditis, vértigo, ni otras complicaciones. Es diagnosticada de otitis externa difusa. Se hospitaliza para estudio, iniciándose tratamiento intravenoso con Ciprofloxacino, corticoides y aspirado diario.

Se solicita TAC de cráneo y mastoides que muestra signos de enfermedad multinfarto cerebral y engrosamiento de la mucosa de revestimiento del CAE izquierdo. Ambas cajas timpánicas y mastoides no presentan alteraciones. Tras presentar mejoría clínica, se procede al alta hospitalaria para continuar con tratamiento ambulatorio domiciliario.

La paciente reingresa a los 3 meses por persistencia de la otalgia y la otorrea en oído izquierdo y aparición de parálisis facial periférica ipsilateral[3]. Se realiza gammagrafía ósea que evidencia actividad osteoblástica en mastoides izquierda compatible con el diagnóstico de otitis externa maligna con incremento de actividad osteoblástica en la pared posteroexterna de celdillas etmoidales izquierdas (flecha) (Figura 1). La tomografia de cráneo y mastoides con contraste revela una imagen compatible con colección en espacio retrofaringeo (flecha), en posición medial y anterior al atlas, así como falta de repleción de la vena yugular y del seno sigmoideo izquierdos, y signos de ocupación y destrucción de celdillas mastoideas izquierdas (Figura 2).

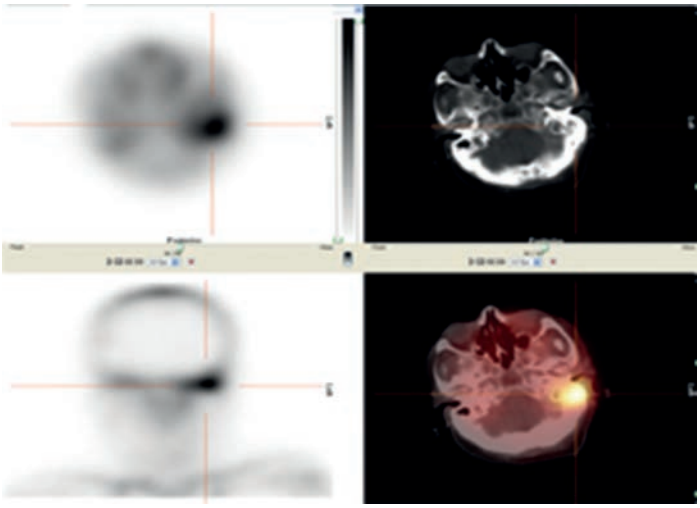

FIGURA 1. Gammagrafía ósea selectiva en tres fases Tomogammagrafía (SPECT) ósea + TAC de cráneo Flecha: actividad osteoblástica en mastoides izquierda.

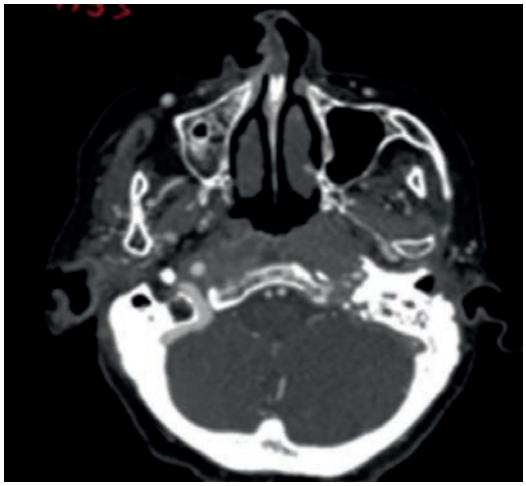

FIGURA 2. Corte axial de TAC de cráneo con contraste. Mostrando colección en espacio retrofaringeo, ocupación y destrucción de celdillas mastoideas izquierdas y trombosis de seno sigmoideo izquierdo.

En el cultivo ótico se aisló Estafilococo aureus resistente a oxacilina y ciprofloxacina y sensible a linezolid, vancomicina y teicoplamina. Así mismo se aisló Aspergillus flavus.

Se inicia tratamiento con linezolid y anfotericina B IV, descartándose la intervención quirúrgica dada la edad y el estado general de la paciente.

A las 3 semanas de iniciado tratamiento se realiza control mediante resonancia magnética de cráneo y cara donde se objetiva aumento de partes blandas en cavum nasofaríngeo con áreas líquidas en línea media, recanalización parcial de la vena yugular así como del seno sigmoideo y transverso, e hipercaptación del tentorio izquierdo y de cubiertas meníngeas que se extiende hacia el canal cervical y el conducto auditivo interno izquierdo.

A pesar del intenso tratamiento antibiótico, se fue produciendo un progresivo deterioro de la paciente junto a un avance radiológico de la enfermedad. Tras consultar con sus familiares, se decidió el alta hospitalaria, para continuar tratamiento ambulatorio a domicilio con Linezolid y Voriconazol vía oral y medidas paliativas.[5]

5.2. Discusión y conclusión

Aunque la Pseudomona aeruginosa es el germen más frecuente en la OEM, hay descritos casos por Estafilococo aureus o epidermidis, o Proteus mirabillis. También puede producirse la infección por hongos como Aspergillus y cándida, presentando en estos casos una evolución más severa con una mortalidad mayor (42%)[1,2,4].

En nuestra paciente la OEM comenzó con una otalgia discreta y signos radiológicos anodinos, lo que explica el diagnóstico tardío de la enfermedad. Posteriormente se agravó el cuadro, apareciendo parálisis facial, como ocurre en el 20–30% de los casos de OEM.3 La afectación de otros pares craneales (IX, X, XI, XII) puede aparecer en un 15–35%[1,2,5]. El estudio de extensión se realizará con TAC, para evaluar la afectación ósea y localización y extensión aproximada. Pero es la gammagrafía ósea con tecnecio 99 difosfonato la que nos va a detectar la osteomielitis, y aunque define mal la extensión, es muy útil para revelar la progresión del cuadro, dando signos más precoces que los estudios radiológicos[6].

En esta paciente la resonancia magnética nos ayudó a definir afectación de partes blandas sobre todo las infratemporales que fueron apareciendo posteriormente.

5.3. Bibliografía

1. James H. Clark, Frank R. Lin, Safia N. Salaria, C. Matthew Stewart, and Howard W. Francis. Malignant Otitis Externa Caused by Aspergillus fumigatus: A Case Report. Otology & Neurotology 2011, 32: e22 - e23.
2. Pérez, Palmira; Ferrer, María J.; Bermell, Aranzazu; Ramírez, Rafael; Saiz, Vicente; Gisbert, Javier. Otitis externa maligna. Nuestra experiencia. Acta Otorrinolaringol Esp 2010. 61: 437-440.
3. Soudry E, Joshua BZ, Sulkes J, Nageris BI. Characteristics and prognosis of malignant external otitis with facial paralysis. Arch Otolaryngol Head Neck Surg 2007.133:1002-1004.

4. Stewart Lee, Robin Hooper, Andrew Fuller, Alla Turlakow, Vincent Cousins, and Reza Nouraei.
5. Otogenic Cranial Base Osteomyelitis, A Proposed Prognosis-Based System for Disease Classification.
6. Otology & Neurotology 2008. 29:666-672.
7. Bradley W. Kesser. Assessment and management of chronic otitis externa. Current Opinion in Otolaryngology & Head and Neck Surgery 2011.19:341–347.
8. C. Marín Garrido, R. Fernández Liesa, E.M Llorente Arenas, M.J Naya Galvez, J.Damborenea Tajada
9. L. Carme Sapériz. Otitis externa maligna. A propósito de 4 casos.ORL Aragon 1998. 2: 30-35.

6

COEXISTENCIA DE CÁNCER DE LARINGE Y SARCOIDOSIS

C. Piamonte Angulo*, R. Moreno Luna*, A. Abrante Jiménez**, F. Esteban Ortega*

** Hospital Universitario Virgen del Rocío*
*** Hospital Quirón Sagrado Corazón*

6.1. Introducción

El cáncer de laringe representa el 2% de todos los tumores malignos del organismo, y el 25% de los tumores de cabeza y cuello[1], el 98% de ellos, corresponde a carcinomas escamosos o epidermoide, los cuales pueden presentarse en la glotis, supraglotis o subglotis. La prevalencia varía según la ubicación geográfica, observando que la gran mayoría de cáncer de laringe en China y Estados Unidos son de tipo glótico y los de la región supraglótica concurren con mayor frecuencia en Europa[2].

La sarcoidosis es una enfermedad granulomatosa sistémica de causa desconocida cuyo diagnóstico es de exclusión. En los estudios que asocian sarcoidosis con neoplasias, se puede observar el desarrollo de ésta, antes, durante o después del diagnóstico de cáncer. En estos últimos, se ha documentado una relación especial con los linfomas, cáncer testicular y de pulmón, melanomas y hepatocarcinomas[3]. En un estudio realizado en el Hospital de la Universidad de Okayama encontraron que algunos pacientes con sarcoidosis desarrollaban tumores de estómago, pulmón, mama, tiroides, testículos, laringe y leucemia linfocítica crónica demostrando un aumento de la incidencia sobre todo en los canceres de tiroides, laringe y leucemia[4]; por otra parte, se demostró el desarrollo de granulomas no caseificantes en pacientes oncológicos que no cumplían criterios de sarcoidosis sistémica, lo cual se denominó reacción sarcoidea[5], que podría ocurrir en los ganglios linfáticos, en el sitio del tumor primario o en sitios distantes al mismo.

Presentamos el caso de una paciente de 63 años con antecedente de carcinoma de laringe de comisura anterior en la que durante su evolución, y tras presentar una parálisis facial autolimitada y adenopatías medistínicas, fue diagnosticado de sarcoidosis. Como antecedentes, la paciente era fumadora pasiva sin otros hábitos tóxicos y fue intervenida de embarazo molar e histerectomía por tumores ováricos sin seguimiento. Fue valorada en el servicio de ORL por disfonía de varios meses de evolución, durante la exploración se evidenció engrosamiento de cuerdas vocales por lo cual se le realizó una microcirugía laríngea y biopsia, la cual fue informada de displasia epitelial moderada-severa, con estos hallazgos se decidió realizar seguimiento periódico, observando, durante el mismo, imágenes similares en la exploración laríngea además de una lesión granulomatosa en comisura anterior. Durante los siguientes 3 años, se realizaron diferentes microcirugías laríngeas más biopsias con hallazgos semejantes hasta que en una de ellas, proveniente de la comisura anterior, se detectó un carcinoma epidermoide, que fue resecado en su totalidad mediante cordectomía Láser CO_2. Tras unos años de seguimiento, en un TAC de control se detectó la presencia de varios bloques adenopáticos en mediastino, paratraqueales y paraaórticos, acompañado de astenia y síndrome constitucional leve. La primera sospecha diagnóstica fue de metástasis del cáncer de laringe aunque debido a la importancia de las lesiones, se decidió remitir a la paciente al servicio de neumología, quienes tras su valoración solicitaron un PET (tomografía por emisión de positrones) donde fueron apreciados múltiples depósitos correspondientes a adenopatías en mediastino bilateral y ambos hilios pulmonares con SUV máximo de 17.1 (Figura 1), correspondiendo con lo detectado en el estudio de imagen previo, también se apreciaron adenopatías diafragmáticas y celiacas. Aunque se tenía un antecedente claro de tumor laríngeo, estos hallazgos no podían descartar otras posibilidades diagnósticas debido a la distribución encontrada de las adenopatías razón por la cual se realiza biopsia mediante mediastinoscopia para estudio histológico que fue informado de linfadenitis granulomatosa no necrotizante de tipo sarcoideo.

6.2. Discusión y conclusión

La relación entre sarcoidosis y cáncer se ha sospechado desde hace muchos años. El cáncer puede desarrollarse en pacientes con diagnóstico previo de sarcoidosis así como también puede ocurrir el desarrollo de esta enfermedad, o de una reacción sarcoidea, en

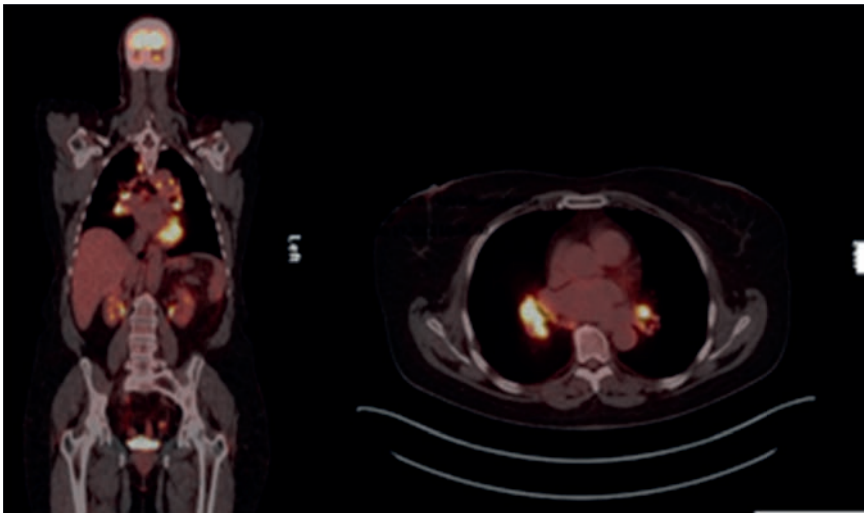

FIGURA 1. Adenopatías mediastínicas observadas en la imagen del PET.

un paciente oncológico. Aunque la relación más frecuente se ha encontrado con tumores hematológicos incluyendo el síndrome sarcoidosis-linfoma, se ha visto alguna asociación con tumores sólidos como el cáncer testicular, de piel, útero, cérvix, pulmón o hígado, los cuales se pueden diagnosticar antes, durante o después del desarrollo de la sarcoidosis.

A pesar de que son muy pocos los casos en los que se ha visto una asociación con tumores de cabeza y cuello[6], es importante tener en cuenta que patologías granulomatosas de carácter sistémico como la sarcoidosis, pueden asociarse a tumores sólidos y que ante un hallazgo radiológico de adenopatías múltiples, sobretodo en región mediastínica, debemos descartarlas mediante un diagnóstico histológico que nos permita diferenciarlas de posibles metástasis.

Por otra parte es importante remarcar, que dado el tipo tumoral al que nos enfrentabamos (carcinoma glótico), la incidencia de metástasis granglionares era realmente baja, por lo que , dados los hallazgos en el TAC de control, se proponía como indispensable, pensar en otras entidades nosológicas como origen de los bloques adenopáticos, apoyándonos también en datos clínicos, aparentemente no vinculados, que se dieron lugar en el seguimiento de la paciente, como fue la parálisis facial derecha autolimitada.

6.3. Bibliografía

1. Pradenas CM, Vallejos MP, Rahal EM, Cisternas VA. Cáncer de laringe e hipofaringe. Experiencia en el Hospital Barros Luco Trudeau 1990-2001. Rev. Otorrinolaringol. Cir. Cab Cuello, 2004; 64: 13-20.
2. Yan Feng, Binquan Wang, Shuxin Wen. Laser Surgery versus Radiotherapy for T1–T2N0 Glottic Cancer: A Meta-Analysis. ORL J Otorhinolaryngol Relat Spec. 2011;73(6):336-42.
3. Pavic M, Debourdeau P, Vacelet V, Rousset H. Sarcoidosis and sarcoid reactions in cancer. Rev Med Interne. 2008 Jan;29(1):39-45.
4. Kataoka M, Nakata Y, Hioka T, Hosoya S, Shiomi K, Nishizaki H, et al. Malignancies in patients with sarcoidosis. Nihon Kyobu Shikkan Gakkai Zasshi. 1992 Apr;30(4):598-603.
5. Philip R. Cohen, MD, Razelle Kurzrock, MD. Sarcoidosis and malignancy. Clinics in Dermatology. 2007 25, 326-333.
6. K. Abdel-Galiil, R. Anand, S. Sharma, P.A. Brennan, P.L. Ramchandani, V. Ilankovan. Incidence of sarcoidosis in head and neck cancer. British Journal of Oral and Maxillofacial Surgery 46, 2008: 59-60.

7

PROTEINOSIS LIPOIDE CON MANIFESTACIONES FARINGO-LARÍNGEAS. CASO CLÍNICO

R. Rodríguez Rodríguez*, I. Tirado Zamora*, A. Abrante Jiménez**, F. Esteban Ortega*

** Hospital Universitario Virgen del Rocío*

*** Hospital Quirón Sagrado Corazón*

7.1. Introducción

Paciente masculino de 37 años de edad, hijo de padres consanguíneos, con antecedente patológico de tuberculosis pulmonar hace 16 años tratado con tuberculostáticos y antecedentes quirúrgicos de microcirugía laríngea en seis ocasiones por papilomatosis laríngea. Es derivado a nuestro servicio para estudio y tratamiento de papilomatosis laríngea. Presenta disfonía fluctuante de larga evolución, acompañado de parestesias faríngeas y aftas orales de repetición.

En la exploración de la orofaringe y cavidad oral se apreciaban lesiones mucosas de color blanquecino en toda la pared posterior, cara interna de mejillas, lengua, amígdalas y velo del paladar. La lengua se encontraba engrosada (Figura 1). Los labios presentaban un engrosamiento difuso, coloración amarillenta y grietas. Al realizar la nasofibroscopia se observaban las mismas lesiones descritas que se extendían desde rinofaringe a pared posterior de oro e hipofaringe, epiglotis y aritenoides. Las cuerdas vocales estaban engrosadas (Figura 2). Tras finalizar la exploración, se toma biopsia de la mucosa orofaringea.

En la inspección, se observan varias lesiones cutáneas en la mayor parte de la superficie corporal, por lo cual es derivado al Servicio de Dermatología. En la exploración dermatológica se observaron placas engrosada verrucosas en ambos codos, y menos en rodillas. Manos ásperas y rugosas, con engrosamiento dérmico difuso y micropápulas de aspecto blanquecino en dorso y lateral de los dedos. En ambos bordes de párpados, inferior y superior, presenta micropápulas de aspecto amarillento. Se toma biopsia cutánea.

La tomografía axial computarizada (TAC) de cráneo demostró calcificaciones bilaterales y simétricas en ambos lóbulos temporales que afectan a la región del hipocampo y amígdalas.

El estudio anatomopatológico informó que ambas muestras eran compatible con proteinosis lipoide, siendo positiva la técnica de PAS con y sin amilasa.

7.2. Discusión y conclusión

La proteinosis lipoide también llamada *"hialinosis cutis et mucosae"* o Enfermedad de Urbach-Wiethe es una genodermatosis autosómica recesiva o esporádica causada por una mutación en el gen que codifica la proteína 1 de la matriz extracelular (ECM-1) localizado en el cromosoma 1[1]. Se produce un depósito hialino que comienza alrededor de los vasos dérmicos y glándulas ecrinas. Posteriormente, se extiende por la dermis de modo paralelo a la unión dermo-epidérmica[2].

FIGURA 1. Engrosamiento de la lengua por infiltración hialina.

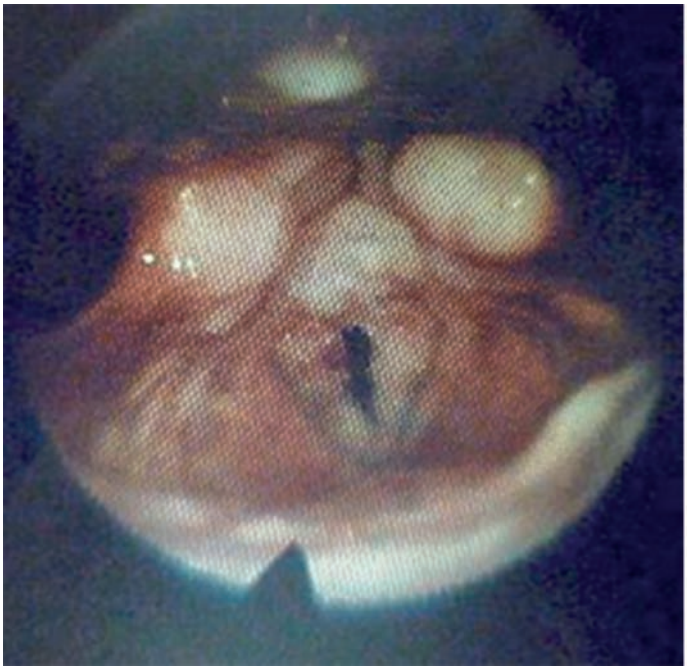

FIGURA 2. Engrosamiento de cuerdas vocales por infiltración hialina.

El cuadro clínico se manifiesta desde la infancia, caracterizado por la disfonía que se presenta como llanto débil debido a una infiltración hialina de las cuerdas vocales. Existe un engrosamiento del frenillo sublingual que impide la protrusión de la lengua. La faringe, lengua, paladar blando, amígdalas y labios se encuentran infiltrados y engrosados.[3-4] A nivel de la piel, existen lesiones hiperqueratósicas localizadas en tronco, codos, axilas, ingles, dorso de las manos, palmas y plantas. Dichas lesiones dejan cicatrices acneiformes o varioliformes. Un signo clínico clásico es la blefarosis moniliformes, que son pápulas arrosariadas en el borde libre de los párpados.[5]

La única prueba complementaria útil para el diagnóstico es la tomografía axial computarizada (TAC) de cráneo que muestra calcificaciones intracraneales en el lóbulo temporal en forma de coma invertida, que son patognomónicas de la enfermedad.[6]

El diagnóstico se basa en los hallazgos clínicos y se confirma con el estudio anatomo-patológico, que pone de manifiesto la presencia de material hialino amorfo PAS positivo en la dermis papilar, la membrana basal y alrededor de los capilares.[7]

No existe tratamiento eficaz. La mayoría de los pacientes tiene una expectativa de vida normal.

7.3. Bibliografía

1. Urbach E, Weith C. Lipoidosis cutis et mucosae. Virchows Arch 1929;273:285-319.
2. Black MM. Lipoid proteinosis. In: Textbook of Dermatology. 5 th Edn. Oxford: Blackwell Scientific Publications; 1993. p. 2347-8.
3. Hamada T. Lipoid proteinosis. Clin Exp Dermatol 2002;27:624-9.
4. Savage MM, Crockett DM, McCabe BF. Lipoid proteinosis of the larynx: a cause of voice change in the infant and young child. Int J Pediatric Otol 1988;15:33-8.
5. Di Giandomenico S, Masi R, Cassandrini D, El-Hachem M, De Vito R, Bruno C, et al. Lipoid proteinosis: Case report and review of the literature. Acta Otorhinolaryngol Ital 2006;26:162-7.
6. Friedman L, Mathews RD, Swanepoel PD. Radiographic and computed tomographic findings

in lipid proteinosis. A case report. S Afr Med J 1984;65:734-5.
7. Desmet S, Devos SA, Chan I, Hamada T, Dhooge I, McGrath JA, et al. Clinical and molecular abnormalities in lipoid proteinosis. Eur J Dermatol 2005;15:344-6.

8

LESIÓN ULCERO-NECRÓTICA NASAL EN PACIENTE INMUNOCOMPROMETIDO. ¿INFECCIÓN FÚNGICA O BACTERIANA?

J.E. Caro-Díaz*, I. Gutiérrez González*, A. Abrante Jiménez**

** Hospital Universitario Virgen del Rocío*

*** Hospital Quirón Sagrado Corazón*

8.1. Introducción

El ectima gangrenoso es una infección cutánea necrotizante, provocada en la mayoría de los casos por *Pseudomona Aeruginosa*[1]. Es una enfermedad rara y grave que se desarrolla en pacientes con enfermedades subyacentes que condicionan el estado de inmunodepresión, particularmente la neutropenia. La mayoría de los casos ocurre en niños, siendo su presentación en adultos ligada principalmente a patología del sistema mieloide y neoplasias hematológicas[2]. Ocurriendo tan sólo un 6% de los casos a nivel de cabeza y cuello[3].

Reportamos una localización poco frecuente de ectima gangrenoso en un adulto, que se presenta imitando el comportamiento de una micosis fúngica invasiva.

Mujer de 79 años con antecedentes de leucemia linfoblástica aguda que presenta cuadro clínico de 1 día de evolución caracterizado por dolor intenso, aumento de volumen y eritema de hemicara derecha, asociándose además a bloqueo nasal ipsilateral y un marcado compromiso del estado general y fiebre. Al examen físico se visualiza en la fibroscopia la presencia de una lesión ulcero necrótica a nivel del cornete medio de la fosa nasal derecha, de la cual se toma biopsia para su estudio en fresco, iniciándose además empíricamente tratamiento antimicótico intensivo frente a la sospecha de una infección fúngica invasiva.

En el TAC se observan imágenes compatibles con abscesificación en la región nasogeniana y ocupación aparente por material mucoso a nivel del meato medio de la fosa nasal derecha. (Figura 1)

En la biopsia de cornete medio se identifica un infiltrado inflamatorio agudo severo, con zonas extensas de necrosis y material mucoide, sin observarse estructuras micóticas; confirmándose microbiológicamente la presencia de *Pseudomona Aeruginosa*. (Figura 2)

Se inicia tratamiento antibiótico intravenoso antipseudomonico pese a lo que la paciente presenta un empeoramiento progresivo del estado general, bacteriemia y compromiso multisistémico, falleciendo a los 14 días de tratamiento.

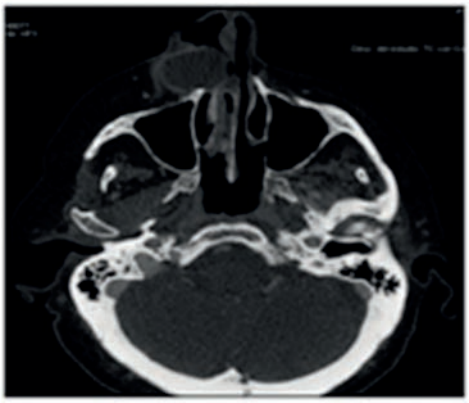

FIGURA 1.

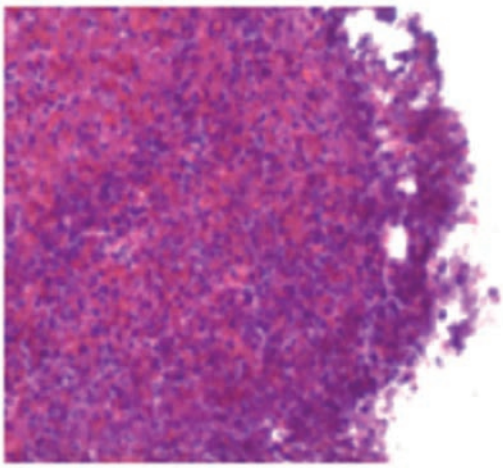

FIGURA 2.

8.2. Discusión y conclusión

Pseudomonas aeruginosa es una bacteria aerobia Gram negativa que provoca infecciones oportunistas graves. Se encuentra en el suelo y el agua, resiste a altas temperaturas e incluso a algunos antisépticos, por lo que sobrevive bien en el medio hospitalario; es, por lo tanto, un patógeno nosocomial.

Las infecciones invasivas por Pseudomonas aeruginosa se asocian frecuentemente a manifestaciones cutáneas características, como el ectima gangrenoso. Esta lesión es un signo poco frecuente pero clásico, que permite

plantear el diagnóstico de sepsis por Pseudomonas aeruginosa por la sola evaluación clínica. La lesión cutánea típica progresa de una forma característica: edema y eritema, seguido de una bulla central, hemorrágica y después necrótica. Esta secuencia dura aproximadamente 12 horas y las lesiones aparecen generalmente en la región anogenital (57%) y en extremidades inferiores (30%), siendo su localización a nivel de cabeza y cuello rara. En la literatura inglesa se reporta solo un caso con similar afectación de la mucosa nasosinusal.

Aunque es frecuentemente causada por *Pseudomonas aeruginosa*, puede ser producida por otros microorganismos, como distintas especies de *Pseudomonas, Aeromonas hydrophila*, *Staphylococcus aureus*, *Serratia marcescens*, *Escherichia coli*, *Klebsiellapneumoniae*, *Neisseria meningitidis*, *Vibrio vulnificus y Burkholderia cepacia;* y por hongos como: Fusarium sp, Candida sp, Mucor sp y Aspergillus sp. Y aunque se presentan habitualmente en pacientes con inmunodepresión, se han descrito varios casos en pacientes previamente sanos sin factores de riesgo conocidos[4].

En los pacientes inmunodeprimidos el diagnostico de rinosinusitis aguda siempre nos plantea duda, tanto al otorrinolaringólogo como al Internista, debido alto riesgo que existe de encontrarnos frente a una infección oportunista de reciente comienzo. La presentación clínica de la infección fúngica invasiva es muy similar a la presentación clínica del ectima gangrenoso, pudiendo encontrar en ambos asociada la fiebre, el dolor hemifacial y aumento de volumen de la hemicara, eritema, y las complicaciones oculares y rinocerebrales además en la exploración fibroscópica en ambas podemos encontrar lesiones ulcero necróticas en la mucosa de la región nasosinusal; por lo que resulta imprescindible tomar una biopsia y realizar un estudio microbiológico para diferenciar entre la sinusitis micótica y la bacteriana.

Las lesiones que provoca esta infección van evolucionando conforme pasa el tiempo. Inicialmente, por lo general son lesiones maculo eritematosas no dolorosas que puede variar rápidamente hasta que forma una ampolla con un foco central hemorrágico que posteriormente evoluciona hacia lesiones ulceradas gangrenosas, con una escara necrótica central. Esta lesión surge como resultado de la invasión peri vascular por la bacteria causante en los tejidos circundantes produciendo una vasculitis necrótica, La presencia de lesiones múltiples en diferentes etapas de desarrollo no es infrecuente y nos obliga a sospecharla.

El desbridamiento quirúrgico rápido y completo junto con una terapia antibiótica apropiada es necesaria en caso de patología fúngica invasiva; por lo tanto un alto grado de sospecha clínica es necesario para asegurar una detección temprana de la lesión. Por otra lado el uso indiscriminado de antibióticos en los pacientes neutropénicos ha dado lugar a una resistencia generalizada e infecciones por bacterias como Staphylococcus aureus resistentes a meticilina y organismos Gram negativos; también resultaría imprescindible el desbridamiento quirúrgico en la mayoría de estos pacientes[5].

En conclusión es importante conocer los síntomas del ectima gangrenoso en pacientes inmunocomprometidos; así como tenerlo presente entre los diagnósticos diferenciales de lesiones de aspecto necrótico-isquémico en cabeza y cuello, para poder garantizar el tratamiento antimicrobiano oportuno y la valoración quirúrgica adecuada de cada paciente.

8.3. Bibliografía

1. Reich HL, Williams Fadeyi D, Naik NS, Honing PJ, Yan AC.Nonpseudomonal ecthyma gangrenosum. J Am Acad Dermatol. 2004;50:S114--7.
2. Solowski NL, Yao FB, Agarwal A, Nagorsky M. Ecthyma gangrenosum: A rare cutaneous manifestation of a potentially fatal disease. Ann Otol Rhinol Laryngol 2004; 113 (6): 462-4.
3. Kelley DJ. Ecthyma gangrenosum of the nasal cavity. Otolaryngol Head Neck Surg 2003; 129 (6): 754
4. Singh N, Devi M, Devi S. Ecthyma gangrenosum: a rare cutaneous manifestation caused by Pseudomonas aeruginosa without bacteremia in

a leukemic patient. Indian J Dermatol Venereol Leprol 2005;71:128-9
5. Ecthyma gangrenosum mimicking acute invasive fungal sinusitis in an inmunocompromised patient. Hekiert AM, Cohen MB, Montone KT, Palmer JN, Govindaraj S. ENT-Ear, Nose & Throat Journal n June 2010.

9

MUCORMICOSIS RINOSINUSAL. EXPOSICIÓN DE UN CASO

M. González-Menéndez*. J.J. Lora Díaz *, David Castro Gutiérrez de Agüera*, A. Abrante Jiménez**

** Hospital Universitario Virgen del Rocío*

*** Hospital Quirón Sagrado Corazón*

9.1. Introducción

Varón de 61 años, con antecedentes de hipertensión arterial y dislipemia. Exfumador desde hace 20 años. Bebedor ocasional. Leucemia linfática crónica en Estadío IV de Rai y C de Binet.

Ingresó en el servicio de Hematología por presentar fiebre sin foco evidente al decimocuarto día de comenzar el primer ciclo de Fludarabina-Ciclofosfamida-Rituximab (FCR). Al ingreso presentaba 1.01 × 109/l leucocitos, neutrófilos 0, Hb 78 g/l y plaquetas 25 × 109/l. A los veinte días el paciente comenzó con dolor en la zona malar derecha, con signos clínicos de celulitis preseptal. En la TAC se identificó un aumento de partes blandas inespecífico en meatos inferior y medio y seno maxilar derecho. Ante la sospecha de infección fúngica se pusieron en contacto con nuestro servicio.

En la primera exploración se puso de manifiesto la existencia de una necrosis de cornete inferior derecho con costras en su cabeza. Se tomó biopsia en fresco que fue informada como "hifas no septadas sugestivas de hongo mucoral". Ante estos hallazgos se intervino mediante cirugía endoscópica nasosinusal realizándose exéresis de cornete inferior, unguis, saco lacrimal y cornete medio; meatotomía medial y exéresis de toda la pared medial del maxilar; etmoidectomía anterior y posterior. La biopsia fue informada como mucormicosis con múltiples trombos micóticos en vasos sanguíneos e invasión de tejido óseo. En la muestra microbiológica creció Rhizopus. La analítica en ese momento fue leucocitos 4.44 × 109/l, neutrófilos 2.5 × 109/l, Hb 105 g/l y plaquetas 77 × 109/l.

A pesar de la intervención, el paciente continuaba con dolor y eritema en área malar. En exploraciones sucesivas se objetivó un crecimiento de las costras, con progresión radiológica de la ocupación de la cavidad nasal (Figura 1). Se realizó nueva cirugía endoscópica (Figura 2) retirando las costras hasta mucosa macroscópicamente sana y se resecó la lámina papirácea derecha. El resultado de la biopsia fue similar al anterior. Analítica con leucocitos 2.53 × 109/l, neutrófilos 1.2 × 109/l, Hb 90 g/l y plaquetas 36 × 109/l.

Posteriormente, debido a la evolución tórpida y la persistencia en los posteriores resultados anatomopatológicos se decide realizar un abordaje de mayor agresivada siendo llevado a cabo en conjunto con el servicio de maxilofacial realizándose una maxilectomía medial por vía externa. Leucocitos 6.94 × 109/l, neutrófilos 4.3 × 109/l, Hb 113 g/l y plaquetas 130 × 109/l.

El paciente fue dado de alta cuando se con-

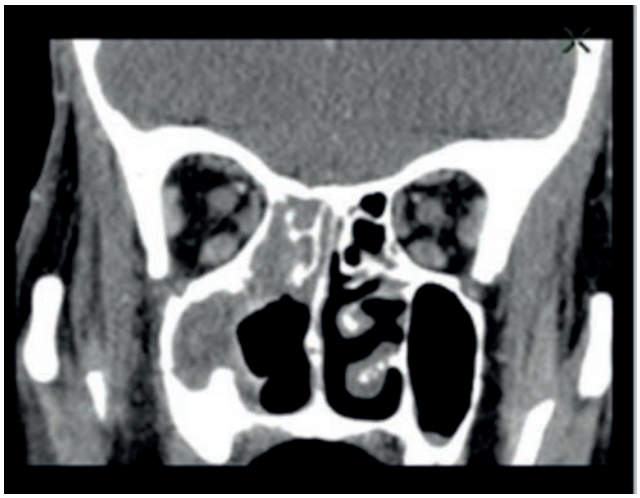

FIGURA 1.



FIGURA 2.

troló de su proceso hematológico y actualmente continúa en revisiones periódicas por nuestro servicio. Como secuela presenta una fístula nasobucal y una dehiscencia de herida quirúrgica en el canto interno del ojo derecho.

En la última biopsia de cornete medio se identifica un infiltrado inflamatorio agudo severo, con zonas extensas de necrosis y material mucoide, sin observarse estructuras micóticas; confirmándose microbiológicamente la presencia de Pseudomona Aeruginosa.

Se inicia tratamiento antibiótico intravenoso antipseudomonico pese a lo que la paciente presenta un empeoramiento progresivo del estado general, bacteriemia y compromiso multisistémico, falleciendo a los 14 días de tratamiento.

9.2. Discusión y conclusión

Pseudomonas aeruginosa es una bacteria aerobia Gram negativa que provoca infecciones oportunistas graves. Se encuentra en el suelo y el agua, resiste a altas temperaturas e incluso a algunos antisépticos, por lo que sobrevive bien en el medio hospitalario; es, por lo tanto, un patógeno nosocomial.

Las infecciones invasivas por Pseudomonas aeruginosa se asocian frecuentemente a manifestaciones cutáneas características, como el ectima gangrenoso. Esta lesión es un signo poco frecuente pero clásico, que permite plantear el diagnóstico de sepsis por Pseudomonas aeruginosa por la sola evaluación clínica. La lesión cutánea típica progresa de una forma característica: edema y eritema, seguido de una bulla central, hemorrágica y después necrótica. Esta secuencia dura aproximadamente 12 horas y las lesiones aparecen generalmente en la región anogenital (57%) y en extremidades inferiores (30%), siendo su localización a nivel de cabeza y cuello rara. En la literatura inglesa se reporta solo un caso con similar afectación de la mucosa nasosinusal[1,2,3].

Aunque es frecuentemente causada por Pseudomonas aeruginosa, puede ser producida por otros microorganismos, como distintas especies de *Pseudomonas, Aeromonas hydrophila*, *Staphylococcus aureus, Serratia marcescens, Escherichia coli*, *Klebsiellapneumoniae, Neisseria meningitidis, Vibrio vulnificus y Burkholderia cepacia;* y por hongos como: Fusarium sp, Candida sp, Mucor sp y Aspergillus sp. Y aunque se presentan habitualmente en pacientes con inmunodepresión, se han des-

crito varios casos en pacientes previamente sanos sin factores de riesgo conocidos[4].

En los pacientes inmunodeprimidos el diagnostico de rinosinusitis aguda siempre nos plantea duda, tanto al otorrinolaringólogo como al Internista, debido alto riesgo que existe de encontrarnos frente a una infección oportunista de reciente comienzo. La presentación clínica de la infección fúngica invasiva es muy similar a la presentación clínica del ectima gangrenoso, pudiendo encontrar en ambos asociada la fiebre, el dolor hemifacial y aumento de volumen de la hemicara, eritema, y las complicaciones oculares y rinocerebrales además en la exploración fibroscópica en ambas podemos encontrar lesiones ulcero necróticas en la mucosa de la región nasosinusal; por lo que resulta imprescindible tomar una biopsia y realizar un estudio microbiológico para diferenciar entre la sinusitis micótica y la bacteriana.

Las lesiones que provoca esta infección van evolucionando conforme pasa el tiempo. Inicialmente, por lo general son lesiones maculo eritematosas no dolorosas que puede variar rápidamente hasta que forma una ampolla con un foco central hemorrágico que posteriormente evoluciona hacia lesiones ulceradas gangrenosas, con una escara necrótica central. Esta lesión surge como resultado de la invasión peri vascular por la bacteria causante en los tejidos circundantes produciendo una vasculitis necrótica. La presencia de lesiones múltiples en diferentes etapas de desarrollo no es infrecuente y nos obliga a sospecharla.

El desbridamiento quirúrgico rápido y completo junto con una terapia antibiótica apropiada es necesaria en caso de patología fúngica invasiva; por lo tanto un alto grado de sospecha clínica es necesario para asegurar una detección temprana de la lesión. Por otra lado el uso indiscriminado de antibióticos en los pacientes neutropénicos ha dado lugar a una resistencia generalizada e infecciones por bacterias como Staphylococcus aureus resistentes a meticilina y organismos Gram negativos; también resultaría imprescindible el desbridamiento quirúrgico en la mayoría de estos pacientes[5].

En conclusión es importante conocer los síntomas del ectima gangrenoso en pacientes inmunocomprometidos; así como tenerlo presente entre los diagnósticos diferenciales de lesiones de aspecto necrótico-isquémico en cabeza y cuello, para poder garantizar el tratamiento antimicrobiano oportuno y la valoración quirúrgica adecuada de cada paciente.

9.3. Bibliografía

1. Maritza Rahal E, Mauricio Moreno V, Jaime Villa N. Mucormicosis rino-orbito-cerebral: Experiencia en doce años. Rev. Otorrinolaringol. Cir. Cabeza Cuello 2008; 68: 27-34.
2. Tristano A, Chollet ME, Willson M, Troccoli M. Mucormicosis. Reporte de tres casos. Invest Clin 2002; 43(3): 183-190.
3. Tiraboschi L, Bravo M, Fernández N, Stecher D, Melero M, Lasala M. Mucormicosis. Una micosis emergente. MEDICINA (Buenos Aires) 2012; 72: 23-27.
4. Marlis Täger F., Luis Zaror C. y Pilar Martínez D. Mucormicosis cutánea en un paciente inmunocomprometido. Rev Chil Infect 2012; 29 (1): 101-107.
5. Suárez C, Gil-Carcedo LM, Marco J, Medina JE, Ortega P, Trinidad J. Micosis de las fosas y senos paranasales. Tratado de otorrinolaringología y patología cervicofacial. Madrid: Editorial médica panaméricana, SA; 2007. p. 821-827.

10

FIBROSIS ANGIOGÉNICA EOSINOFÍLICA DE PRESENTACIÓN NASOSINUSAL: DESCRIPCIÓN DE UN CASO Y REVISIÓN DE LA LITERATURA

J.A. López Palomo**, J.J. Sánchez-González, D. Castro Gutiérrez de Agüera*, A. Abrante Jiménez**, F. Esteban Ortega*

** Hospital Universitario Virgen del Rocío*
Centro de Patología y Citología de Sevilla (CEPACSE)
Hospital Quirón Sagrado Corazón
*** Hospital Quirón Sagrado Corazón*

Se presenta el caso de una paciente de 47 años derivada del servicio de neumología por sospecha de rinosinusitis crónica de meses de evolución. La paciente refiere cuadros recurrentes de cefalea frontoparietal bilateral asociada a rinorrea mucopurulenta. Como antecedentes presenta asma bronquial y alergias ambientales. En la exploración fibroscópica se aprecia un edema del meato medio derecho que se encuentra ocupado por material purulento así como un leve edema del meato medio izquierdo. En la TAC se aprecian cambios inflamatorios que afectan al seno maxilar derecho, con práctica ocupación del mismo, extendiéndose hacia la fosa nasal ipsilateral con una afectación de la unidad ostio - meatal derecha, así como cambios inflamatorios que afectan al seno frontal derecho y receso frontal y seno esfenoidal en su margen izquierdo. Así mismo presenta un ligero engrosamiento de la mucosa revestimiento del seno maxilar izquierdo sin compromiso de la unidad ostio - meatal. (Imagen 1)

Se instaura tratamiento con levofloxacino y corticoterapia intranasal sin una clara mejoría por lo que se propone tratamiento con corticoterapia oral y cefpodoxima proxetilo con resultado similar. Ante la falta de respuesta al tratamiento médico se decide realizar una cirugía endoscópica nasosinusal que consiste en una meatotomía media y una etmoidectomía anterior y posterior obteniéndose como resultado anatomopatológico fibrosis eosinofílica angiocéntrica. (Imagen 2)

La paciente tiene una evolución favorable, no obstante pasados 6 meses de la intervención comienza de nuevo con la misma sintomatología que nuevamente no responden a tratamiento. Sincrónicamente el servicio de neumología constata en una TAC de tórax la presencia de nódulos espiculados en lóbulo superior e inferior del lado izquierdo, así como en el lóbulo superior e inferior del lado derecho alguna de las cuales se encuentran parcialmente cavitados como el localizado en lóbulo superior izquierdo. Ante estos hallazgos se propone un nuevo abordaje quirúrgico de los senos paranasales asociado a una toracoscopia para biopsiar los nódulos obteniéndose como resultado anatomopatológico vasculitis Churg Strauss. La paciente está siendo tratada mediante ciclofosfamida y prednisona con buena respuesta tras 8 meses de tratamiento.

La Fibrosis angiocéntrico eosinofílica (FAE) es una enfermedad poco frecuente que causa fibrosis de la submucosa del tracto nasosinusal y menos comúnmente de la región

IMAGEN 1: Afectación del seno maxilar derecho, con práctica ocupación del mismo, extendiéndose hacia la fosa nasal ipsilateral con una afectación de la unidad ostio - meatal derecha.

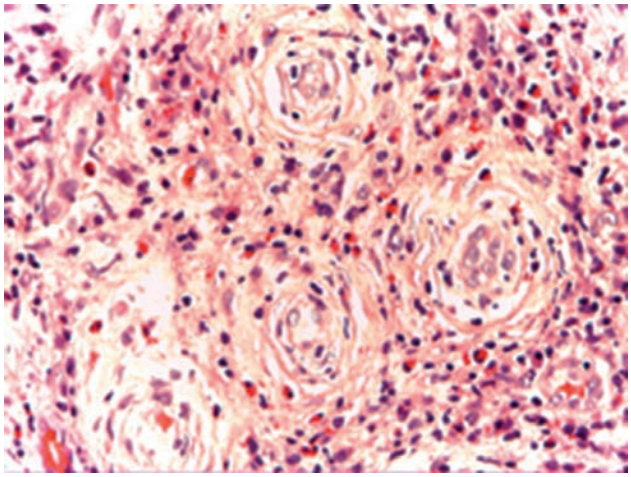

IMAGEN 2: Se aprecia la característica fibrosis perivascular en hojas de cebolla y un infiltrado inflamatorio mixto rico en eosinofilos. No existen granulomas, vasculitis ni necrosis.

glótica[1,5,11]. Los pacientes que sufren esta enfermedad pueden debutar con tumoración en la cavidad nasal, dolor de maxilar, epistaxis, sinusitis recurrente, rinorrea, o más comúnmente, síntomas de obstrucción nasal de larga duración[3,6]. Una búsqueda bibliográfica ha arrojado 29 hasta la fecha. La FAE tiene una predilección por mujeres jóvenes de mediana edad con una relación de incidencia entre hombres y mujeres 4/9, edad 25-64 años, con una edad media de 44,6 años[12,13,14].

La etiología de la FAE es desconocida. La presencia de eosinófilos en las lesiones y la historia clínica de la rinitis alérgica en al menos seis pacientes han reportado sugiere una posible causa alérgica[7]. Se ha planteado que el traumatismo nasal previo, incluyendo la cirugía, pudieran ser causas hipotéticas de esta enfermedad[7]. No obstante[13], se han descrito casos sin relación con alergia o traumatismo nasal. También se ha relacionado la FAE con la poliposis nasal[1-9].

El diagnóstico de la FAE se puede sospechar en pacientes con historia de obstrucción nasal y masa presente en la cavidad nasal, no obstante, el diagnóstico definitivo es anatomopatológico.

El examen histológico muestra lesiones en diferentes etapas de la evolución, mostrando un proceso inflamatorio inicial con proliferación vascular y denso infiltrado de linfocitos, células plasmáticas, neutrófilos y eosinófilos, principalmente, y de forma menos frecuente la existencia de áreas de fibrosis perivascular con engrosamiento de la pared del vaso por la proliferación de fibroblastos[3,8]. No hay reacción granulomatosa, necrosis o proceso vascular o presencia de folículos linfoides[8].

En cuanto a las pruebas de imagen, la radiografía simple muestra aspectos inespecíficos como la opacificación de los senos paranasales, la esclerosis ósea y la destrucción focal de tejido óseo de la cavidad nasal o la pared del seno maxilar. La tomografía computarizada se puede utilizar para evaluar el alcance de las lesiones, tanto nasal como laríngea, y el grado de participación de las estructuras anatómicas[7].

El diagnóstico diferencial de la FAE incluye la granulomatosis de Wegener, enfermedad de Kimura, hiperplasia angiolinfoide, tumor myofibroblastic (pseudotumor inflamatorio), granuloma facial, síndrome de Churg -Strauss, la sarcoidosis, el síndrome de Sjogren, enfermedades granulomatosas infecciosas como la tuberculosis y la lepra, así como los tumores neurogénicos (schwannoma), vasculares (angiofibroma y mesenquimales (fibroma, fibrosarcoma, fascitis nodular, fibromatosis)[1-9]. Para

Thompson et al[3], los principales diagnósticos diferenciales sería la granulomatosis de Wegener, síndrome de Churg -Strauss y el fibrosarcoma. Las diferentes manifestaciones clínicas combinadas con los hallazgos histológicos, inmunohistoquímicos y de laboratorio ayudan a diferenciar entre estas enfermedades entre sí. Las pruebas necesarias para descartar estos procesos incluyen: recuento de glóbulos diferencial (eosinofilia significativa en el síndrome de Churg-Strauss), velocidad de sedimentación globular (que se incrementa en la granulomatosis y que puede ser normal en FAE); anticuerpos de neutrófilos citoplasma - ANCA (puede aumentar en la granulomatosis de Wegener), la radiografía simple de tórax para investigar la sarcoidosis y la tuberculosis, la reacción de Mantoux - PPD para la tuberculosis. Por otra parte, con el fin de buscar los síntomas alérgicos y la medición de suero problema IgE radioimunoenzimático (RAST) podría ser necesario el estudio de anticuerpos IgE específicos y antígenos domésticos fúngicos[1-9].

La mayoría de los autores coinciden en que el tratamiento es eminentemente quirúrgico, pudiendo ser necesarias varias intervenciones quirúrgicas dada la naturaleza de esta enfermedad. Los corticoides intranasales han sido utilizados por varios autores pero sin resultados satisfactorios[1-10].

10.1 Bibliografía

1. Roberts PF, McCann BG. Eosinophilic angiocentric fibrosis of the upper respiratory tract: a mucosal variant of granuloma faciale? A report of three cases. Histopathology 1985; 9: 1217-25.
2. Burns BV, Roberts PF, Path FRC et al. Eosinophilic angiocentric fibrosis affecting the nasal cavity. A mucosal variant of the skin lesion granuloma faciale. J Laryngol Otol 2001; 115: 223-6.
3. Thompson LD, Heffner DK. Sinonasal tract Eosinophilic angiocentric fibrosis. Am J Clin Pathol. 2001; 115(2): 243-8.
4. Roberts PF, McCann BG. Eosinophilic angiocentric fibrosis of the upper respiratory tract: a postcript. Histopathology 1997; 3: 385-6.
5. Fageeh NA, Mai KT, Odell PF. Eosinophilic angiocentric fibrosis of the subglottic region of the larynx and upper trachea. J Otolaryngol 1996; 25(4): 276-8.
6. Pereira EM, Millas I, Reis-Filho JS et al. Eosinophilic angiocentric fibrosis of the sinonasal tract: report on the clinicopathologic features of a case and review of the literature. Head Neck 2002; 24(3): 307-11.
7. Matai V, Baer S, Barnes S, Boxer M. Eosinophilic angiocentric fibrosis. J Laryngol Otol 2000; 114(7): 563-4.
8. Loane J, Jaramillo M, Young HÁ, Kerr KM. Eosinophilic angiocentric fibrosis and Wegener's granulomatosis: a case report and literature review. J Clin Pathol 2001; 54(8): 640-1.
9. Owa AO, Boyle S, Gallimore AP. Eosinophilic angiocentric fibrosis as a cause of nasal obstruction. Rhinology 2002; 40: 41-3.
10. Altemani AM, Bem ZP, Sakano E, Altemani JM. Eosinophilic angiocentric fibrosis of the nasal cavity. Mod Pathol 1997; 10(4): 391-3.
11. R. Alcântara; G. Araujo. Eosinophilic angiocentric fibrosis of the nasal cavity: case report and literature review . Rev. Bras. Otorrinolaringol. vol.70 no.4 São Paulo July/Aug. 2004
12. Li Y, Liu H, Han D, Zang H, Wang T, Hu B. Eosinophilic angiocentric fibrosis of the nasal septum. Case Rep Otolaryngol. 2013;2013:267285.
13. Sunde J, Alexander KA, Reddy VV, Woodworth BA. Intranasal eosinophilic angiocentric fibrosis: a case report and review. Head Neck Pathol. 2010 Sep;4(3):246-8.
14. Jain R, Robblee JV, O'Sullivan-Mejia E, Lea J, Heller A, Faquin WC, Powers CN. Sinonasal eosinophilic angiocentric fibrosis: a report of four cases and review of literature. Head Neck Pathol. 2008 Dec;2(4):309-15.

11

IMÁGENES ORL: RINOLITIASIS

J.I. Tato Gómez, P. Benaixa Sánchez

** Hospital Universitario Virgen del Rocío*

La rinolitiasis es una enfermedad rara, causada por depósitos orgánicos e inorgánicos dentro de la cavidad nasal. Se originan por la mineralización dentro de la cavidad nasal de elementos exógenos (semillas, cuentas, botones, piedras, parásitos, madera, vidrio, restos de un tapón de gasa…) o endógenos (dientes supernumerarios, coágulos de sangre seca, fragmentos de hueso tras traumatismos…).

Su patogenia no está definida. El cuerpo extraño provoca una reacción inflamatoria crónica y depósito de sales minerales (fosfato de calcio, carbonato de calcio y fosfato de magnesio). En nuestro caso, la causa del rinolito no está clara, y la paciente no recordaba haberse introducido ni haber sufrido manipulaciones nasales previas.

Estas lesiones se suelen localizar en el suelo de la cavidad nasal y aumentan lentamente de tamaño con la edad, pudiendo desviar el septum, ampliar la cavidad nasal y, en ocasiones, provocar una perforación del paladar duro y la consecuente fistula naso-bucal.

Se manifiestan con rinorrea purulenta, obstrucción nasal, mal olor, epistaxis y cefaleas.

Cuando se sospecha su existencia, se recomienda realizar una tomografía computerizada de la cavidad nasal para determinar su localización, su tamaño y hacer un diagnóstico diferencial (hemangioma, osteoma, pólipos calcificados, encondroma, tumores dermoides, condrosarcoma, osteosarcoma, sífilis y tuberculosis).

El tratamiento consiste en la extracción del rinolito y el abordaje quirúrgico elegido depende de la ubicación, su tamaño y de la presencia o no de complicaciones. La mayoría pueden ser extraidos por vía endonasal y a menudo requieren la realización de litotricia mediante endoscopia nasal rígida.

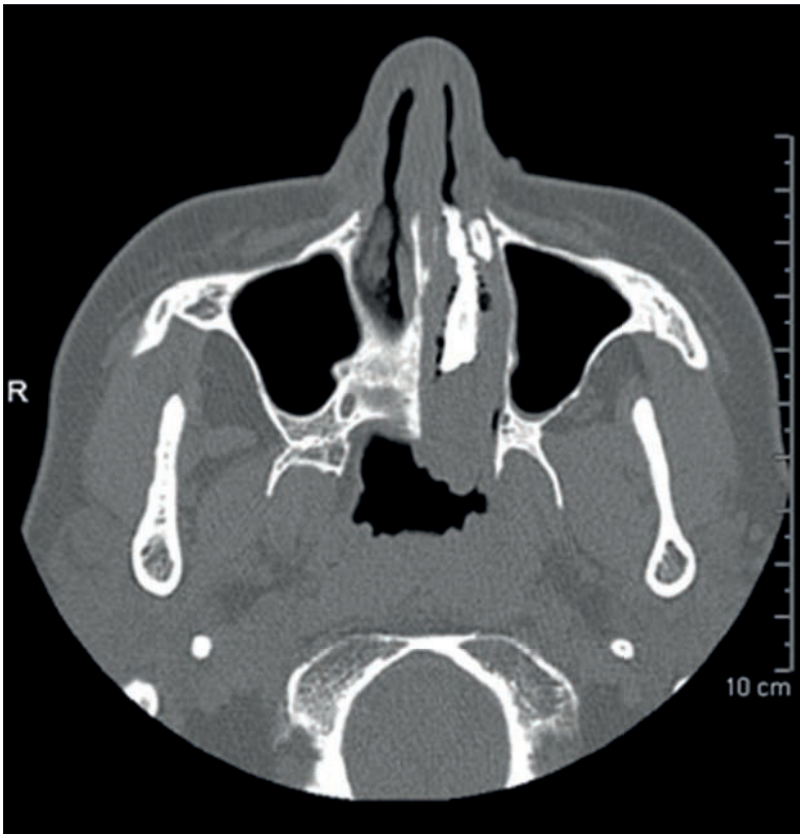

ESP/FF/0031/14ESP/FF/0031/14ESP/FF/0031/14